

# CONSENSO NACIONAL INTER-SOCIEDADES SOBRE CÁNCER DE CUELLO UTERINO

*Agosto de 2015*

Instituciones Participantes:

**Asociación Médica Argentina**  
**Academia Argentina de Cirugía**  
**Sociedad Argentina de Citología**  
**Asociación Argentina de Cirugía**  
**Sociedad Argentina de Patología**  
**Sociedad Argentina de Radiología**  
**Sociedad Argentina de Cancerología**  
**Instituto de Oncología Ángel H. Roffo**  
**Asociación Argentina de Oncología Clínica**  
**Asociación Argentina de Ginecología Oncológica**  
**Sociedad Argentina de Terapia Radiante Oncológica**  
**Sociedad de Obstetricia y Ginecología de Buenos Aires**  
**Federación Argentina de Sociedades de Ginecología y Obstetricia**  
**Sociedad Argentina de Patología del Tracto Genital Inferior y Colposcopia**

Convocadas por la Academia Nacional de Medicina, por intermedio del Instituto de Estudios Oncológicos, ante la iniciativa de la Asociación Argentina de Ginecología Oncológica, las entidades autoras, miembros del Programa Argentino de Consensos de Enfermedades Oncológicas y del Programa Nacional de Consensos Inter-Sociedades, avalan este Consenso Multidisciplinario, que aúna los criterios propuestos por los profesionales que se encuentran involucrados en la prevención, diagnóstico y tratamiento de los tumores de cuello uterino.

Las Instituciones autoras se comprometen a difundir y promover el uso del contenido de este documento en todas las áreas y entidades responsables del manejo de la Salud, Institutos Nacionales, Provinciales, Municipales, PAMI, Colegios Médicos, entidades de Medicina Prepaga, Obras Sociales, Mutuales, Superintendencia de Seguros de Salud de la Nación, Hospitales de Comunidad, Hospitales Universitarios, demás entidades relacionadas y su aplicación por todos los especialistas del país.

*Dedicado a la memoria de la Dra. Ana María Álvarez*



## **METODOLOGIA DIAGNÓSTICA DE LAS LESIONES PREINVASORAS**

### **INTRODUCCIÓN:**

La irrupción del Virus del Papiloma Humano (VPH) como “factor necesario” para la génesis del Cáncer Cervical a partir de lesiones preinvasoras, presente en el 99,7% de estos, motivó un cambio en la concepción global de dicha enfermedad.

El desarrollo de constantes investigaciones ha desplazado la mirada futura de la problemática desde una visión morfológica hacia una concepción molecular que se encuentra en pleno avance.

Los países en vías de desarrollo (y, dentro de éstos, la desigualdad entre regiones de un mismo país) son los más castigados por esta enfermedad, considerándose al Cáncer de Cuello Uterino un marcador de pobreza estructural. Estas condiciones económicas desfavorables hacen que la metodología morfológica tenga aún plena vigencia en esas regiones.

La ausencia de planes de tamizaje poblacional que abarquen a la mayoría de las mujeres de estas regiones en un período de tiempo, motivan que hasta la actualidad se continúe con las técnicas de tamizaje individual, oportunístico, con efectividad relativa en lo referente a la mejoría en los índices de mortalidad.

En nuestro país, desde Junio de 2008 se encuentra en marcha el Programa Nacional de Prevención del Cáncer Cervicouterino dependiente del Ministerio de Salud. Ha comenzado en “provincias prioritarias” (Chaco, Jujuy, Misiones, Salta y Formosa) y, a pesar de las dificultades, aspira a abarcar la totalidad del extenso territorio argentino. Dicho Programa centra el tamizaje empleando técnicas moleculares junto con la citología.

Mientras tanto, el tamizaje individual continúa siendo el arma prioritaria con la que contamos para la detección de la patología preinvasora.

### **PREMISA:**

La lesión considerada Premaligna o Preinvasora corresponde al SIL de alto grado-CIN3. El SIL de alto grado-CIN2 tiene características particulares, por lo que actualmente se encuentra en revisión.

### **MÉTODOS DISPONIBLES:**

La citología exfoliativa cérvicovaginal complementada con la colposcopia y la biopsia dirigida, es considerado el trípode diagnóstico clásico para la detección de la patología preinvasora. En los últimos años se ha agregado la posibilidad de realización de estudios moleculares para detección de VPH y estudios complementarios mediante inmunohistoquímica.

### **OPORTUNIDAD:**

Se recomienda la realización de estudios de detección a partir de los 21 y hasta los 65 años o a partir de los 3 años posteriores al inicio de relaciones sexuales. El profesional deberá evaluar situaciones especiales tales como la existencia de condiciones de riesgo de contacto anterior con el virus del VPH (abuso o violación, concomitante o no con episodios de adicciones) para modificar la fecha de inicio de la detección.

## PERIODICIDAD:

La baja sensibilidad de la citología exfoliativa como estudio único, que conlleva a una considerable cantidad de falsos negativos, se reduce con su repetición periódica.

La extensión de los plazos de periodicidad del control podría prolongarse de 3 a 5 años cuando dispongamos del co-test molecular asociado a la citología exfoliativa y no se asocien otros factores de riesgo como el re-contagio con el VPH (cambios de pareja, nuevos partners con condilomas, sexo ocasional sin protección, aparición de condilomas, etc), presencia o aparición de cofactores relacionados (infecciones de transmisión sexual –ITS-, inmunodeficiencia, promiscuidad, etc) o signo-sintomatología de alteración genital (ulceraciones, sinusorragia, flujo patológico, etc).

En nuestro medio, el tamizaje individual asocia clásicamente la citología exfoliativa con la colposcopia para disminuir sus falsos negativos con razonable eficacia. La periodicidad podría acortarse con el mismo objetivo, dependiendo del criterio profesional y de las características de cada paciente, recomendándose realizar una citología anual.

## METODOLOGÍA:

- 1- Citología Exfoliativa: Idealmente debe ser realizado mediante toma exo y endocervical, dado que las lesiones glandulares se han incrementado y representan hasta el 20% del total.
- 2- Colposcopia: Así como la citología “detecta”, la colposcopia “localiza” la lesión y dirige la biopsia a los sectores de mayor sospecha. Utiliza Ácido Acético al 5% y, eventualmente, solución de Lugol.

Para mayor información acerca de los tipos de lesiones y su gradiente de sospecha, especialmente para el caso de lesiones premalignas o invasoras, se adjunta la última clasificación y Nomenclatura de la IFCCP (Río 2011). O ingresar en <http://www.ifccp.org/en/healthcare-professionals/resource-material/2011-ifccp-nomenclature> o bien en [www.colpoweb.org](http://www.colpoweb.org)

## Terminología colposcópica del cuello uterino de IFPCP 2011<sup>1</sup>

<b>Evaluación General</b>		<ul style="list-style-type: none"> <li>Adecuada/inadecuada a causa de ...(por ej.: cuello uterino no claro por inflamación, sangrado, cicatriz)</li> <li>Visibilidad de la unión escamocolumnar: completamente visible, parcialmente visible, no visible.</li> </ul> <p>Tipos de zona de transformación 1,2,3</p>	
<b>Hallazgos colposcópicos normales</b>		<p>Epitelio escamoso original:</p> <ul style="list-style-type: none"> <li>Maduro</li> <li>Atrófico</li> </ul> <p>Epitelio columnar</p> <ul style="list-style-type: none"> <li>Ectopía</li> </ul> <p>Epitelio escamoso metaplásico</p> <ul style="list-style-type: none"> <li>Quistes de Naboth</li> <li>Aberturas glandulares y/o criptas glandulares</li> </ul> <p>Deciduosis en el embarazo</p>	
<b>Hallazgos colposcópicos anormales</b>	<b>Principios generales</b>	<p><b>Ubicación de la lesión:</b> dentro o fuera de la zona de Transformación, ubicación de la lesión según las agujas del reloj.</p> <p><b>Tamaño de la lesión</b> Número de cuadrantes del cuello uterino que cubre la lesión, tamaño de la lesión en porcentajes del cuello uterino.</p>	
	<b>Grado 1 (Menor)</b>	Epitelio acetoblanco delgado. Borde irregular	Mosaico fino, Puntillado fino
	<b>Grado 2 (Mayor)</b>	Epitelio acetoblanco denso, Aparición rápida de epitelio acetoblanco. Orificios glandulares abiertos con bordes engrosados.	Mosaico grueso, Puntillado grueso. Bordes delimitados, Signo del límite del borde interno, Signo de cresta o sobreelevado.
	<b>No específicos</b>	Leucoplasia (queratosis, hiperqueratosis), Erosión Solución de Lugol (Test de Schiller): positivo/negativo	
<b>Sospecha de invasión</b>		<p>Vasos atípicos</p> <p><b>Signos adicionales:</b> Vasos delgados, superficie irregular, lesión exofítica, necrosis, ulceración (necrótica), tumoración nodular.</p>	
<b>Hallazgos varios</b>		Zona de transformación congénita, Condiloma, Pólipo (exocervical /endocervical) Inflamación,	Estenosis, Anomalía congénita, Anomalías post tratamiento, Endometriosis

Para el caso del diagnóstico de las lesiones intraepiteliales que nos ocupa, corresponde a los “Hallazgos Colposcópicos Anormales – Grado 2 (Mayor)”.

Cuando las imágenes sospechosas de corresponder a lesiones intraepiteliales se encuentran contactando con el Orificio Cervical Externo (OCE) o se introducen en el Conducto Endocervical, la utilización de una pinza de apertura endocervical (endoespéculo) es necesaria. Muy especialmente como evaluación preterapéutica y consideración de la estrategia terapéutica.

- 3- Biopsia dirigida: corresponde al estudio que provee certeza diagnóstica, considerándose el “gold standard” para encarar cualquier tipo de tratamiento. Ante una citología anormal y una colposcopia Grado 2 (con alteraciones Mayores), se impone la realización de una biopsia para certeza de lesiones preinvasoras (CIN 2-3 / H-SIL). La realización de más de una toma de biopsia mejora la certeza diagnóstica. En lesiones amplias, se debe considerar la realización del denominado “Mapeo Biopsico” (varias tomas pequeñas). Para los casos en que fuera necesario (lesiones glandulares, pavimentosas que se introducen en endocervix o mixtas) el curetaje del endocervix provee material histológico.
- 4- Estudios Moleculares: Son utilizados en screening poblacionales como tamizaje primario asociados a la citología.

En nuestro medio se utiliza como complemento diagnóstico en citologías ASCUS, SIL de bajo grado persistente postmenopáusicas y control post tratamiento de pacientes con SIL de alto grado tratadas.

No se recomienda su uso en pacientes menores de 30 años.

#### EL ROL DIAGNÓSTICO DE LA BIOPSIA AMPLIADA:

La Biopsia Ampliada, tanto a bisturí como mediante radiofrecuencia utilizando asa (LLETZ o Cono LEEP) tiene finalidad diagnóstica (para confirmar o descartar microinvasión) y/o terapéutica para el caso de Lesiones Intraepiteliales de Alto Grado.

La Biopsia Ampliada como eventual tratamiento del Estadío 1A será abordada en el capítulo de terapéuticas

#### DISCORDANCIA CITO-COLPO-HISTOLÓGICA:

El arribar a un diagnóstico de certeza puede ser muy dificultoso en lesiones premalignas cuando existe discordancia entre la Citología Exfoliativa exo-endocervical, la Colposcopia y el resultado de las Biopsias puede ser muy dificultoso. En estos casos, si se confirma la discordancia a pesar de las interconsultas con especialistas y las revisiones de los preparados histopatológicos, es menester la realización de una Biopsia Ampliada Diagnóstica.

#### BIBLIOGRAFÍA RECOMENDADA

- 1- Walboomers JM<sup>1</sup>, Jacobs MV, Manos MM, Bosch FX, Kummer JA, Shah KV, Snijders PJ, Peto J, Meijer CJ, Muñoz N. Human papillomavirus is a necessary cause of invasive cervical cancer worldwide. J Pathol. 1999 Sep;189(1):12-9.
- 2- Bornstein J et al: 2011 Colposcopic Terminology of the International Federation for Cervical Pathology and Colposcopy. Obstet Gynecol 2012 Jul;120(1):166-72.
- 3- Moscicki AB: HPV infections in adolescents. Dis Markers. 2007;23(4):229-34.
- 4- IARC (2007). Human papillomaviruses. IARC Monogr. Eval Carcinog Risks Hum, 90: 1–636. PMID:18354839
- 5- IARC Handbooks of Cancer Prevention, Volume 10, Cervix Cancer Screening, IARC Press, Lyon, 2005
- 6- Prevención del Cáncer Cérvico Uterino. Instituto Nacional del Cáncer. Ministerio de Salud. Argentina. Disponible en: <http://www.msal.gov.ar/images/stories/bes/graficos/000000017cnt-16-Recomendaciones-tamizaje.pdf>

- 7- [Ivanov S](#). Cytological screening--the technique of cytological specimen taking and its influence on the quality of the method. [Akush Ginekol \(Sofia\)](#). 2007;46(8):26-7.
- 8- [Lee SH](#), [Vigliotti JS](#), [Vigliotti VS](#), [Jones W](#). From Human Papillomavirus (HPV) Detection to Cervical Cancer Prevention in Clinical Practice. [Cancers \(Basel\)](#). 2014 Oct 2;6(4):2072-99.
- 9- [Tota JE](#), [Ramana-Kumar AV](#), [El-Khatib Z](#), [Franco EL](#). The road ahead for cervical cancer prevention and control. [Curr Oncol](#). 2014 Apr;21(2):e255-64.
- 10- [Karimi-Zarchi M](#), [Peighambari F](#), [Karimi N](#), [Rohi M](#), [Chiti Z](#). A Comparison of 3 Ways of Conventional Pap Smear, Liquid-Based Cytology and Colposcopy vs Cervical Biopsy for Early Diagnosis of Premalignant Lesions or Cervical Cancer in Women with Abnormal Conventional Pap Test. [Int J Biomed Sci](#). 2013 Dec;9(4):205-10.
- 11- [Seifert U](#)<sup>1</sup>, [Klug SJ](#). Early detection of cervical cancer in Germany: evidence and implementation. [Bundesgesundheitsblatt Gesundheitsforschung Gesundheitsschutz](#). 2014 Mar;57(3):294-301.
- 12- [Cernescu EC](#), [Anton G](#), [Ruță S](#), [Cernescu C](#). The effectiveness of cytological rescreening in the reduction of false negative/positive Papreports. [Roum Arch Microbiol Immunol](#). 2013 Apr-Jun;72(2):93-104.
- 13- [Almeida CM](#), [Rodriguez MA](#), [Skootsky S](#), [Pregler J](#), [Steers N](#), [Wenger NS](#). Cervical cancer screening overuse and underuse: patient and physician factors. [Am J Manag Care](#). 2013 Jun;19(6):482-9.
- 14- [Kim JH](#), [Kim IW](#), [Kim YW](#), [Park DC](#), [Kim YW](#), [Lee KH](#), [Ahn TG](#), [Han SJ](#), [Ahn WS](#). Comparison of single-, double- and triple-combined testing, including Pap test, HPV DNA test and cervicography, as screening methods for the detection of uterine cervical cancer. [Oncol Rep](#). 2013 Apr;29(4):1645-51. doi: 10.3892/or.2013.2257.
- 15- [Sigurdsson K](#). Is a liquid-based cytology more sensitive than a conventional Pap smear? [Cytopathology](#). 2013 Aug;24(4):254-63.
- 16- DC McCrory, DB Matchar, L Bastian, S Datta, V Hasselblad, J Hickey, E Myers, and K Nanda. Evaluation of Cervical Cytology: Summary Current [\(US\)](#); Evidence Report Summaries. January 1999.
- 17- ACCP. Pap smears: An important but imperfect method. Cervical Cancer Prevention Fact Sheet. (October 2002).
- 18- Aristides Zamudio Andrade, Jorge Zepeda Zaragoza, Benigno Rodríguez Blanco, F. Rafael Tenorio Marañón. Evaluación del Papanicolaou y la colposcopia en el diagnóstico de la infección por el virus del papiloma humano. Rev Fac Med UNAM Vol.44 No.1 Enero-Febrero, 2001
- 19- Mauro J, Santomé Osuna A, Capresi M, Cohen E, Morín A, Shayo S: Evaluación del rendimiento de Captura de Híbridos, Citología y Colposcopia para predecir lesiones de alto grado y cáncer de cuello uterino en un Hospital Público de la Ciudad de Buenos Aires. Revista Colposcopia. 2014;25(2):96-105
- 20- Cervical cancer screening age 'may not be high enough. 14-5-2014. Disponible en: 'http://www.figo.org/news/cervical-cancer-screening-age-%E2%80%98may-not-be-high-enough%E2%80%99-0014007
- 21- Global Guidance for Cervical Cancer Prevention and Control. FIGO, oct2009. Disponible en: [http://www.figo.org/sites/default/files/uploads/wg-publications/gynec-cancer/English\\_version.pdf](http://www.figo.org/sites/default/files/uploads/wg-publications/gynec-cancer/English_version.pdf)

## CITOPATOLOGÍA DE LAS LESIONES INTRAEPITELIALES DEL CUELLO UTERINO

### Lesiones escamosas intraepiteliales (OMS 2014)

- Lesión escamosa intraepitelial de bajo grado
- Lesión escamosa intraepitelial de alto grado

Se denominan lesiones intraepiteliales escamosas (SIL) al espectro de anomalías escamosas no invasoras del epitelio cervical asociada al virus del papiloma humano (HPV).

Desde un punto de vista práctico y con aplicación clínica, las lesiones intraepiteliales se dividen en dos grandes grupos, lesiones de bajo grado y lesiones de alto grado, todas producidas por el virus del papiloma humano (HPV) de bajo y alto riesgo.

### SIL DE BAJO GRADO

Lesión intraepitelial escamosa que representa la manifestación clínica y morfológica de la infección producida por el virus del HPV. Estas lesiones tienen un bajo riesgo de progresión a carcinoma (OMS 2014).

Esta categoría incluye a las lesiones virales puras - ya sean planas y/o acuminadas - y las neoplasias intraepiteliales de tipo 1 (CIN 1), también llamadas displasias leves.

#### Criterios citológicos:

Los cambios se producen principalmente en las células superficiales o que tengan citoplasma “maduro”. El elemento patognomónico diagnóstico es el coilocito que afecta células superficiales o intermedias. Estas células tienen núcleos agrandados tres o más veces con respecto a una célula intermedia normal, usualmente hipercromáticos. El tamaño y número de los núcleos es variable constituyendo células bi o multinucleadas con anisocariosis. Los cambios citoplasmáticos corresponden a un halo con borde denso y desigual, que rodean al núcleo, otorgándole el clásico aspecto vacío lo que le da el nombre.

Cuando además de los coilocitos clásicos previamente descritos observamos células con alteraciones nucleares similares a las del coilocito pero que carecen de la cavitación perinuclear se informa SIL de bajo grado (CIN1 – HPV).

#### Criterios histológicos:

El elemento fundamental diagnóstico del condiloma es el coilocito que siempre debe estar presente y ubicarse en los estratos superiores. Toda célula vacuolizada y con núcleo algo más voluminoso próximo a la basal, no es un coilocito. El efecto citopático viral también produce bi y multinucleación, alteraciones de la queratinización (disqueratosis, paraqueratosis, hiperqueratosis), con aumento del espesor epitelial que se traduce principalmente como hiperplasia de estratos basales. Este aumento del espesor epitelial conlleva para nutrirlo de un aumento de la vascularización. El tejido conectivo que rodea los vasos se introduce en el espesor epitelial adoptando distintas morfologías que son las que ayudan a definir las imágenes colposcópicas. Es así que los ejes conectivovasculares pueden ser cortos, alcanzar la superficie del epitelio o acompañar la elevación del mismo constituyendo espículas o proyecciones papilares (condiloma viral plano, espiculado o acuminado).

La capa basal debe estar ordenada con escasa superposición nuclear, siendo muy útil observar con el objetivo de campo en su unión epitelio estromal, donde constituye una línea suave u ondulada, continua, como siguiendo el contorno geográfico de un mapa. No es infrecuente la presencia de figuras mitóticas ya que es un epitelio que esta proliferando, sin embargo estas deben ser mitosis normales. La presencia de mitosis anómalas es sugerente de displasia y aquí comienza a considerarse el diagnóstico de CIN 1.

#### Condiloma Viral puro

- Coilocitos en estratos superiores
- Binucleación y multinucleación
- Disqueratosis
- Papilomatosis
- Hiperplasia de estratos basales
- Hiper o paraqueratosis
- Elongación de ejes conectivovasculares
- Crecimiento plano – espiculado – acuminado – invertido.
- Ausencia de mitosis anómalas

Debe considerarse el diagnóstico de CIN 1 (displasia leve) cuando a los hallazgos antes descriptos se suma desorganización de la capa basal, con aumento del número de células. Las mismas presentan atipia nuclear verdadera que se manifiesta con núcleos voluminosos, hipercromáticos, irregulares y distintos entre sí. Además, figuras mitóticas anómalas (tripolares o multipolares, estalladas o dispersas). Esta alteración morfológica se reconoce con el objetivo de campo, al observar la capa basal.

#### CIN 1 (Displasia leve)

- Hallazgos del condiloma viral puro
- Hiperplasia y desorganización de la capa basal
- Atipia citológica en células basales
- Mitosis anómalas (tripolares, multipolares, estalladas o dispersas)

### **SIL DE ALTO GRADO**

Lesión intraepitelial escamosa con un significativo riesgo de desarrollar cáncer cervical, si no es tratada (OMS 2014).

Esta categoría incluye a las neoplasias intraepiteliales de tipo 2 (CIN 2), también llamadas displasias moderadas y a las neoplasias intraepiteliales de tipo 3 (CIN3) o displasias severas y/o carcinoma in situ.

#### **Criterios citológicos:**

Las alteraciones citológicas se expresan en las células intermedias y parabasales, asociadas a distintos grados de efecto citopático viral.

Estas células pueden estar aisladas, en hileras o láminas o en agregados pseudosinciales.

Los núcleos son hipercromáticos con la membrana nuclear irregular, que comúnmente presenta indentaciones o escotaduras. La cromatina puede ser laxa o granular en grumos gruesos.

En ciertas ocasiones el diagnóstico entre lesiones de bajo y de alto grado es dificultoso. Estos casos suelen corresponder histológicamente a lesiones de grado intermedio (CIN2) cuya interpretación histológica es también conflictiva, existiendo en esta categoría, poca reproducibilidad diagnóstica entre distintos citopatólogos.



- Células aisladas, en colgajos o en sincicios.
- Anormalidades nucleares en células con escasa maduración citoplasmática.
- Agrandamiento nuclear con marcada alteración de la relación N/C a expensas de la disminución del área citoplasmática.
- Hiperchromasia con cromatina fina o gruesa granular.
- Contorno nuclear irregular.

### **Criterios histológicos:**

Las neoplasias intraepiteliales de alto grado se hallan compuestas por proliferación de células escamosas o metaplásicas con anormalidades nucleares que incluyen incremento en el tamaño nuclear, irregularidad de la membrana nuclear con cromatina granular y aumento de la relación nucleocitoplasmática. Los núcleos pierden su polaridad adoptando un aspecto desordenado y a veces arremolinado. El citoplasma de estas células neoplásicas no muestra diferenciación en los estratos medios y superiores del epitelio. Las figuras mitóticas normales y anómalas alcanzan el tercio medio y superior epitelial.

Las lesiones de alto grado pueden encontrarse a nivel exocervical, del epitelio escamoso metaplásico superficial y comprometiendo el epitelio metaplásico de las glándulas endocervicales.

### SIL de alto grado (CIN2-3)

- Compromiso de más de 1/3 epitelial
- Pérdida de polaridad nuclear
- Núcleos agrandados, hiperchromáticos, cromatina granular
- Mitosis normales y atípicas
- Citoplasma escaso
- Efecto citopático viral variable (HPV)

Desde el punto de vista histológico existen diferentes tipos morfológicos de SIL de alto grado:

**SIL de alto grado queratinizante.** Esta lesión se caracteriza por la gran queratinización presente en todas las capas celulares, con citoplasmas más abundantes y eosinófilos.

**SIL de alto grado papilar.** Está constituido por un epitelio de tipo transicional con un marcado crecimiento exofítico. Son necesarias biopsias amplias para descartar invasión.

**SIL de alto grado con fenotipo de metaplasia inmadura.** Este tipo de SIL es difícil de reconocer porque se confunde con cambios metaplásicos reactivos y suele observarse un epitelio columnar indemne en la superficie.

**SIL de alto grado delgado (Thin SIL):** estas lesiones están constituidas por células inmaduras en capas con menos de 10 células de espesor.

### **Biomarcadores en lesiones intraepiteliales:**

La inmunohistoquímica se puede utilizar como una herramienta diagnóstica en patología cervical. Los inmunomarcadores más utilizados son la proteína 16 INK4A (p16) y el Mib1 ó Ki67 en parafina.

p16: es un marcador de integración de virus HPV de alto riesgo.

Se considera marcación positiva para p16 aquella marcación fuerte y difusa, nuclear y citoplasmática en los tercios basal y medio del epitelio. Esta marcación positiva es característica de la lesión intraepitelial de alto grado.

Ki67: es un marcador de proliferación celular. La marcación es nuclear y compromete distintas alturas del epitelio, de acuerdo al grado de la lesión intraepitelial.

Estos marcadores mejoran la reproducibilidad diagnóstica de las lesiones intraepiteliales y disminuyen los errores diagnósticos. Sin duda, el punto de mayor discordia está representado por los CIN 2, donde se observa marcadas diferencias diagnósticas interobservador.

Utilidad de la inmunohistoquímica en patología cervical:

- Diagnóstico diferencial SIL de alto grado / simuladores (epitelio atrófico, metaplasia inmadura, epitelio reactivo)
- Lesiones delgadas (“thin dysplasia, metaplasia”)
- Lesiones pequeñas
- Corte tangencial
- CIN2

### **Adenocarcinoma in situ (AIS) (OMS 2014)**

Lesión intraepitelial que contiene epitelio glandular de apariencia maligna y conlleva un riesgo significativo de desarrollar un adenocarcinoma si no es tratado.

También se la denomina lesión intraepitelial glandular de alto grado (HG-CGIN).

No se reconocen otras lesiones precursoras del adenocarcinoma invasor del cuello uterino.

#### **Criterios citológicos:**

- Disposición en láminas con bordes desflecados
- Formación de rosetas
- Núcleos agrandados, elongados y estratificados
- Variación en tamaño y forma nuclear
- Hiper Cromasia, cromatina finamente granular
- Nucleolo pequeño o ausente

#### **Criterios histológicos:**

El adenocarcinoma in situ muestra reemplazo del epitelio glandular normal, tanto de la superficie de la mucosa endocervical, como de las glándulas endocervicales, por epitelio neoplásico; éste muestra pseudoestratificación, disminución o pérdida completa de la mucina intracitoplasmática, atipia nuclear, con macrocariosis, hiper cromasia, cromatina irregular y en grumos gruesos y nucléolos prominentes. Son frecuentes las figuras de mitosis y los cuerpos apoptóticos. El epitelio neoplásico descripto compromete las estructura glandulares pre-existentes, por lo cual, la lesión conserva la arquitectura lobular. El compromiso parcial de las glándulas es un elemento morfológico de gran ayuda para el patólogo en el diagnóstico de esta lesión.

El adenocarcinoma in situ puede presentar diferenciación intestinal, con células caliciformes o endometroide.

#### Criterios morfológicos del AIS:

- Pérdida de la secreción mucinosa
- Presencia de glándulas irregulares o con formaciones glandulares adyacentes pequeñas
- Epitelio pseudoestratificado, atipía celular, células con núcleos hiper cromáticos, frecuentes mitosis y cuerpos apoptóticos
- Compromiso de parte de las glándulas

#### Inmunofenotipo del AIS:

- Positividad fuerte y difusa para p16
- Alto índice de proliferación (Ki67)
- Pérdida de la expresión de Receptores de Estrógeno y Progesterona

**SIL de alto grado con diferenciación hacia células columnares (SMILEs):** el HPV puede infectar células pluripotenciales de la zona de transformación que se diferencian tanto hacia epitelio escamoso como glandular. Esta mezcla de ambos tipos celulares afectados produce este SIL de alto grado especial donde conviven células productoras de moco con células escamosas atípicas.

#### BIBLIOGRAFÍA RECOMENDADA:

1. Salomon D, Nayar R. El Sistema Bethesda para informar la citología cervical. Definiciones, criterios y notas aclaratorias. Ediciones Journal, Buenos Aires, 2005.
2. Koss LG, Relamed MR. Koss' Diagnostic Cytology and its histopathologic bases. Lippincot Williams and Williams, Philadelphia, 5ta Edicion, 2006.
3. Kurman RJ, Ellenson LH, Ronnett BM. Blaustein's Pathology of the female Genital tract. Spinger, New York, 6to ed, 2011.
4. Crum CP, Lee KR. Diagnostic Gynecologic and Obstetric Pathology. Elsevier Saunders, 2006.
5. Nucci MR, Oliva E. Gynecologic Pathology. John R Goldblum series ed. Churchill Livingstone, 2009.
6. Tatti S. Colposcopia y Patologías del tracto genital inferior. En la era de la vacunación- Ed Medica Panamericana, Buenos Aires, 2008.
7. Yang B. *Thinner CIN 2-3 associates with low sensitivity of colposcopic-directed biopsy. Mod Pathol 2008;21(suppl1):229A*
8. Díaz LB, Cardinal LH. Simuladores de bajo y alto grado en citología cervicovaginal. En: Temas de Actualización en Citopatología. Citopatología Ginecológica. Ed. Azcune, Buenos Aires, Fascículo 1, 2012:13-25.
9. van Aspert-van Erp AJM, Smedts MMM, Vooijs JP. Severe cervical glandular cell lesions and severe cervical combined lesions. Predictive value of the Papanicolaou smear. *Cancer Cytopatol 102:210-217,2004.*
10. van Aspert-van Erp AJM, Smedts MMM, Vooijs JP. Severe cervical glandular cell lesions with coexisting squamous cell lesions. A reevaluation of cytologic (and histologic) specimens. *Cancer Cytopatol 102:218-227,2004*
11. The Lower Anogenital Squamous Terminology Standardization Project for HPV-Associated Lesions: Background and Consensus Recommendations From the College of American Pathologists and the American Society for Colposcopy and Cervical Pathology. *Journal of Lower Genital Tract Disease. Guidelines. 16(3):205-242, 2012.*
12. Robert J. Kurman, Maria Luisa Carcangiu, C. Simon Herrington, Robert H. Young. WHO Classification of Tumours of Female Reproductive Organs. IARC: Lyon 2014.

## TRATAMIENTO DE LAS LESIONES INTRAEPITELIALES DE CUELLO UTERINO

### A- LESIONES ESCAMOSAS

#### 1 - **SIL DE BAJO GRADO:** (Diagnóstico histológico por biopsia)

El 60-70% retrograda (el 91% en adolescentes), el 13% progresa a SIL de alto grado.

HPV 16 es el genotipo más frecuentemente asociado.

En gestantes con SIL de bajo grado (26,3%) se aconseja control sin tratamiento.

##### ▪ **Con correlación colpo-cito-histológica**

Dos opciones:

- Control cada 6 meses con citología y colposcopia. Si persiste la lesión luego de 2 años se considera persistente. Se recomienda seguimiento y eventual tratamiento.
- Tratamiento ante la presencia de factores de riesgo
  - Imposibilidad de seguimiento.
  - Pacientes mayores de 35 años.
  - Tabaquismo.
  - Compromiso inmunológico: transplantadas, HIV +, corticoterapia, etc

El tratamiento será destructivo local con cauterización química, criocoagulación o electrofulguración con radiofrecuencia.

En caso de pacientes añosas con colposcopia inadecuada se prefiere un procedimiento ablativo con LEEP.

##### ▪ **Sin correlación cito-colpo-histológica y con sospecha de mayor lesión**

Deberá efectuarse una revisión de todos los hallazgos y luego optar por un procedimiento escisional para asegurar el diagnóstico histológico, excepto en adolescentes o menores a 21 años en las que se prefiere el seguimiento estricto cada 6 meses por la alta tasa de regresión.

#### 2 - **SIL DE ALTO GRADO:** (por diagnóstico histológico)

Las posibilidades evolutivas son:

CIN 2: Regresión: 43% Persistencia: 35% Progresión: 22%

CIN 3: Regresión: 32% Persistencia: 56% Progresión: 14%

En un 75% de las lesiones se comprueba asociación con tipos virales de VPH 16, 18, 31, 33 y 58.

##### ▪ **Con Colposcopia adecuada y evaluación normal del conducto endocervical (LEC o cepillado)**

Se recomienda un procedimiento diagnóstico escisional de la Z de T (LLETZ).

##### ▪ **Con colposcopia inadecuada y/o penetración de la lesión en el conducto endocervical y/o evaluación endocervical positiva y/o SIL de alto grado recurrente**

Se efectuará un procedimiento diagnóstico escisional con un Cono Leep o Cono a bisturí frío y posterior LEC en el mismo acto quirúrgico.

En el 7% de los casos puede existir un Cáncer infiltrante Oculto en el Cono.

El compromiso de los márgenes se considera un factor de riesgo de persistencia / recurrencia que se constata en el 10-33 % de los casos. Con márgenes comprometidos con SIL de alto grado en las secciones laterales o en vértice del cono ó con LEC (+), se contemplan dos opciones:

- Seguimiento con citología + colposcopia + LEC o cepillado cada 6 meses, o en caso de disponerlo, test de VPH.

- Nuevo procedimiento escisional (re-conización con LEEP, bisturí frío o histerectomía total).

### **La histerectomía no es aceptada como primera elección de tratamiento del SIL de alto grado.**

Se indica luego de una conización diagnóstica en casos seleccionados: recurrencia, persistencia con re-conización no factible, imposibilidad de seguimiento, patología asociada ó por demanda especial de la paciente. Hay que tener presente que en un 60-90% de las histerectomías post cono por compromiso de márgenes no se halla enfermedad residual en la pieza.

En embarazadas con SIL de alto grado: No se requiere tratamiento específico durante la gestación. Sólo evaluación con citología y colposcopia cada 12 semanas. Reevaluar con citología y colposcopia no antes de 6 semanas posterior al parto/cesárea.

En adolescentes con SIL de alto grado (**CIN2**), colposcopia adecuada y **posibilidad de seguimiento estricto**, puede optarse por la observación, dada la alta tasa de regresión. De ser factible, la determinación de p16 por inmunohistoquímica es un método útil para la confirmación de SIL de alto grado.

Con factores de riesgo y en caso de persistencia se efectuará la ablación con LEEP.

Con SIL de alto grado (CIN2/3), colposcopia inadecuada o difícil seguimiento se recomienda procedimiento escisional diagnóstico.

### **B- ADENOCARCINOMA IN SITU (AIS)**

Su incidencia es de 1.25 / 100000 mujeres/año con un incremento de casi 6 veces entre los años 70 y 90.

(Comparativamente el CIN3 tiene una incidencia de 41.4 / 100000.

Por lo general la colposcopia muestra cambios mínimos.

Es frecuentemente multifocal: presencia de "Skip lesions", por lo cual los márgenes negativos de la escisión no indican necesariamente la exéresis completa de la misma.

Ante una citología de AIS debe realizarse confirmación histológica con biopsia guiada por colposcopia y legrado endocervical. De no haber imagen colposcópica se realizará legrado endocervical.

El procedimiento escisional indicado es la conización cervical, seguido de un legrado endocervical del muñón.

El riesgo de enfermedad residual dependerá del status de los márgenes del cono y el resultado del LEC post cono. Con ambos negativos se refiere una persistencia de lesión en el 11 -14%. Si el LEC es positivo, con cualquier estado de márgenes, la lesión residual estará presente en el 100% de los casos (Lea et al).

El manejo del AIS post conización es controvertido:

- En mujeres con paridad cumplida c/s márgenes libres en la conización y cualquier LEC, se recomienda la Histerectomía total.
  - En mujeres con deseos de fertilidad puede considerarse un manejo conservador dejando la conización como procedimiento terapéutico.
    - Con Márgenes y LEC negativos deberá asegurarse un seguimiento a largo plazo.
    - Con Márgenes comprometidos o LEC positivo se recomienda la re-escisión con bisturí frío o la evaluación cada 6 meses con citología, colposcopia y LEC.
- Se aconseja completar el tratamiento con histerectomía total una vez cumplida la paridad.

## BIBLIOGRAFIA RECOMENDADA:

- 1- Manejo de la Neoplasia Intraepitelial Cervical y del Adenocarcinoma In Situ: Guías de Manejo 2009 Sociedad Argentina de Patología del Tracto Genital Inferior y Colposcopia Sociedad de Ginecología y Obstetricia de Buenos Aires.
- 2- 2012 Updated Consensus Guidelines for the Management of Abnormal Cervical Cancer Screening Tests and Cancer Precursors L. Stewart Massad, MD, Mark H. Einstein, MD, Warner K. Huh, MD, Hormuzd A. Katki, PhD, Walter K. Kinney, MD, Mark Schiffman, MD, Diane Solomon, MD, Nicolas Wentzensen, MD, and Herschel W. Lawson, MD, for the 2012 ASCCP Consensus Guidelines Conference.
- 3- de Bie RP, Massuger LF, van Dongen RA, Snijders MP, Bulten J, Melchers WJ, Bekkers RL To treat or not to treat; the clinical dilemma of atypical squamous cells of undetermined significance (ASC-US). *Acta Obstet Gynecol Scand.* 2011 Apr;90(4):313-8.
- 4- Chumworathayi B, Thinkhamrop J, Blumenthal PD, Thinkhamrop B, Pientong C, Ekalaksananan T. Cryotherapy for HPV clearance in women with biopsy-confirmed cervical low-grade squamous intraepithelial lesions. *Int J Gynaecol Obstet.* 2010 Feb;108(2):119-22.
- 5- Ayhan A, Boynukalin FK, Guven S, Dogan NU, Esinler I, Usubutun A. Repeat LEEP conization in patients with cervical intraepithelial neoplasia grade 3 and positive ectocervical margins. *Int J Gynaecol Obstet.* 2009 Apr;105(1):14-7.
- 6- Tombola Group. *Obstet Gynecol Clin North Am.* 2008 Dec;35(4):633-43. Biopsy and selective recall compared with immediate large loop excision in management of women with low grade abnormal cervical cytology referred for colposcopy: multicentre randomised controlled trial. *BMJ.* 2009 Jul 28;339:b2548.
- 7- Moscicki AB. Management of adolescents who have abnormal cytology and histology. *Obstet Gynecol Clin North Am.* 2008 Dec;35(4):633-43.
- 8- American College of Obstetricians and Gynecologists. ACOG Committee Opinion No. 463: Cervical cancer in adolescents: screening, evaluation, and management. *Obstet Gynecol.* 2010 Aug;116(2 Pt 1):469-72.
- 9- Latif NA, Neubauer NL, Helenowski IB, Lurain JR Management of Adenocarcinoma In Situ of the Uterine Cervix: A Comparison of Loop Electrosurgical Excision Procedure and Cold Knife Conization. *J Low Genit Tract Dis.* 2014 Aug 1.
- 10- Lea JS, Shin CH, Sheets EE, et al. Endocervical curettage at conization to predict residual cervical adenocarcinoma in situ. *Gynecol Oncol* 2002;87:129-32.
- 11- Tierney KE, Lin PS, Amezcua C, Matsuo K, Ye W, Felix JC, Roman LD. Cervical conization of adenocarcinoma in situ: a predicting model of residual disease. *Am J Obstet Gynecol.* 2014 Apr;210(4):366.
- 12- Martin-Hirsch PP, Paraskevidis E, Bryant A, Dickinson HO. Surgery for cervical intraepithelial neoplasia. *Cochrane Database Syst Rev.* 2013 Dec 4;12:CD001318.
- 13- Baloglu A, Uysal D, Bezircioglu I, Bicer M, Inci A. Residual and recurrent disease rates following LEEP treatment in high-grade cervical intraepithelial lesions. *Arch Gynecol Obstet.* 2012 Dec;282(1):69-73.
- 14- Duesing N, Schwarz J, Choschzick M, Jaenicke F, Giesecking F, Issa R, Mahner S, Woelber L Assessment of cervical intraepithelial neoplasia (CIN) with colposcopic biopsy and efficacy of loop electrosurgical excision procedure (LEEP). *Arch Gynecol Obstet.* 2012 Dec;286(6):1549-54.

## **CANCER DE CUELLO UTERINO (CCU)**

### **Introducción:**

El CCU es la 5ta neoplasia en frecuencia en el mundo y la 2da en nuestro país, luego del cáncer de mama. La OMS reporta 500.000 casos nuevos por año de los cuales el 90% ocurren en países en vías de desarrollo como Argentina, donde la mitad de las mujeres diagnosticadas anualmente mueren por la enfermedad.

La Incidencia depende de la provincia que evaluemos, pasando desde la Ciudad Buenos Aires con una incidencia de 7,8 por 100.000 mujeres/ año (similar a los países desarrollados) a 23,2 en Formosa, similar a los países en vías de desarrollo.

La edad de aparición asciende desde los 25 años haciendo su pico alrededor de la cuarta década. Los factores de riesgo para padecer CCU son : el inicio precoz de actividad sexual , embarazos en la adolescencia, múltiples parejas, promiscuidad sexual, sucesivas infecciones ginecológicas, fundamentalmente por HPV, multiparidad, condición socio-económica baja, poca accesibilidad a la medicina preventiva, bajo nivel cultural, tabaquismo, pobre alimentación, inmunosupresión, etc.

### **Sintomatología:**

Los síntomas más frecuentes son la sinusorragia, el sangrado vaginal anormal y espontáneo, el flujo serosanguinolento, fétido y persistente y en estadios avanzados el dolor. Respecto al flujo en tumores con crecimiento rápido y mucha necrosis, el flujo se transforma en icoroso, con gran fetidez y trozos de tejido necrótico, sangre y pus. En relación al dolor la invasión de los linfáticos perineurales produce dolor urente hacia la parte interna de los muslos y en la zona lumbar y pelviana siguiendo el trayecto ciático, siendo siempre señal de enfermedad avanzada al igual que el edema linfático de uno o los dos miembros inferiores. La uropatía obstructiva por la invasión parametral puede llevar, en el caso de bilateralidad, a la muerte por anuria. Finalmente en las situaciones de invasión de la vejiga o el recto, la aparición de fístulas podrá producir eliminación de orina o de materia fecal por vagina o transformarla en una cloaca.

El CCU tiene un comportamiento loco-regional durante la mayor parte de su evolución. En etapas muy tardías se propaga a distancia y los síntomas serán órgano-dependientes, siendo los órganos más posiblemente invadidos hígado, pulmón, huesos y ganglios extrapelvianos (inguinales, supraclaviculares, etc.).

### **Diagnóstico y Estadificación:**

En un tumor clínicamente visible, una biopsia simple define el diagnóstico. En algunos casos, la colposcopia puede dirigir la biopsia a zonas de menor necrosis, para un mejor diagnóstico histológico, al igual, puede precisar otras zonas de invasión, como la vagina.

En lesiones no macroscópicas la biopsia ampliada proporcionará el diagnóstico definitivo.

La FIGO basa su estadificación en la clínica (inspección, tacto vaginal y rectal y eventualmente examen bajo anestesia) y en algunos estudios complementarios de disponibilidad universal, como son un laboratorio de rutina, radiografía de tórax, urograma excretor, citoscopia y rectoscopia.

El TV bajo anestesia tiene como propósito obtener mayor relajación por la ausencia del dolor, permitiendo un examen más correcto. No obstante se recomienda que el examen sea efectuado por dos operadores con experiencia y ante la discrepancia entre ellos, se asignará el menor estadio.

Con estos elementos quedará la paciente estadificada, pero para ajustar la terapéutica, se puede recurrir a otros métodos de diagnóstico por imágenes. Los mismos no cambiarán la estadificación clínica ya efectuada. Estos métodos son:

- **Resonancia Magnética con gadolinio**

Si bien la estadificación es clínica, la discordancia entre ésta y los hallazgos quirúrgicos es significativa, más aún en estadios avanzados.

El acceso a estudios imagenológicos como la resonancia magnética (RM) suele ser limitado en países o áreas de bajos recursos. De todos modos, la última clasificación FIGO revisada reconoce la importancia de considerarla y estimula el uso

de la RM cuando la misma está disponible como un estudio adicional a la evaluación clínica sin reemplazar a esta última (en estadíos IB1 o mayores), ya que aporta información en relación a factores pronósticos importantes.

En la actualidad, la resonancia magnética (RM) es considerada como el método de elección para evaluación de la extensión de la enfermedad, ya que permite una adecuada valoración de: localización y tamaño tumoral, invasión de los parametrios y pared pelviana, compromiso de órganos adyacentes y de ganglios linfáticos. También es de extrema utilidad en candidatas a traquelectomía, definiendo la relación del tumor con el OCI, la longitud del cérvix y del tamaño del tumor.

Para que los resultados del estudio sean óptimos, es esencial una adecuada preparación de la paciente, la realización de secuencias apropiadas y la interpretación realizada por un radiólogo entrenado.

➤ **Protocolo de estudio RM**

○ **Preparación de la paciente:**

Vejiga en semirepleción  
Colocación de gel endovaginal  
Inyección intramuscular de antiperistáltico

○ **Secuencias recomendadas:**

T2 axial de la pelvis hasta los hilos renales  
T2 sagital de la pelvis (siguiendo el eje longitudinal del cuello)  
T2 axial oblicuo o coronal oblicuo (perpendicular al eje del cuello uterino)  
T1 supresión grasa con gadolinio (dinámico)  
Secuencias de difusión

○ **El reporte del estudio debe informar:**

Tamaño tumoral  
Compromiso de parametrios, pared pelviana, espacios vesíco y recto-uterino, pared vesical y rectal, vagina.  
Presencia o ausencia de adenomegalias o ganglios de aspecto patológico.  
En pacientes candidatas a traquelectomía agregar longitud cervical y distancia del tumor al OCI.

▪ **Tomografía computada (TC) con contraste oral y endovenoso**

Dada la menor diferenciación tisular de la TC con respecto a la RM a nivel pelviano, su rendimiento a nivel local es inferior a esta última (tamaño tumoral, compromiso parametrial y de órganos vecinos). La eficacia diagnóstica de ambos métodos es similar para valorar enfermedad ganglionar y a distancia.

▪ **PET -TC**

Debido a su alta sensibilidad para evaluación de ganglios linfáticos infracentimétricos, se recomienda realizar PET TC en estadíos localmente avanzados sin evidencia de adenopatías en abdomen y pelvis en TC o RM.



## Estadios Evolutivos según la Clasificación de la FIGO 2009 (Estadificación Clínica)

Estadio I: Confinado al cuello

IA: Tumor microscópico

IA1: Tumor con hasta 3mm de invasión en profundidad en el estroma y hasta 7 mm de extensión en superficie

IA2: Tumor con más de 3mm en profundidad y hasta 5mm. Con hasta 7 mm de extensión superficial

IB: Tumor macroscópico limitado al cuello uterino ó lesiones preclínicas mayores al Estadio IA2

IB1: Tumor cervical de hasta 4 cm en su mayor dimensión

IB2: Tumor cervical mayor de 4 cm en su mayor dimensión

Estadio II: El tumor cervical se propaga más allá del cuello pero sin llegar al tercio inferior de la vagina ó a la pared pelviana

IIA: Invasión vaginal, sin invasión parametral

IIA1: Tumor cervical uterino cuyo diámetro mayor, no superior a 4 cm

IIA2: Tumor cervical uterino con diámetro mayor, superior a 4 cm

IIB: Con invasión parametral

Estadio III: El tumor invade el tercio inferior de la vagina ó llega a pared pelviana ó produce hidronefrosis ó riñón no funcionante

IIIA: Involucra el tercio inferior de la vagina sin extenderse a la pared pelviana

IIIB: Extensión a pared pelviana ó hidronefrosis ó riñón no funcionante

Estadio IV: El tumor se extiende más allá de la pelvis ó invade la vejiga ó el recto, corroborado por biopsia (el edema bulloso no significa Estadio IV)

IVA: Diseminación a órganos adyacentes

IVB: Diseminación a órganos distantes

## CITOPATOLOGÍA DEL CARCINOMA DEL CUELLO UTERINO

### TUMORES EPITELIALES (OMS 2014)

- Tumor de células escamosas y sus precursores
  - Carcinoma de células escamosas, NOS
    - ✓ Queratinizante
    - ✓ No queratinizante
    - ✓ Papilar
    - ✓ Basaloide
    - ✓ Warty
    - ✓ Verrugoso
    - ✓ Escamotransicional
    - ✓ Tipo linfoepitelioma
  
- Tumores glandulares y sus precursores
  - Adenocarcinoma
    - ✓ Adenocarcinoma endocervical, tipo usual
    - ✓ Carcinoma mucinoso
      - ❖ Tipo gástrico
      - ❖ Tipo intestinal
      - ❖ Tipo células en anillo de sello
    - ✓ Carcinoma velloglandular
    - ✓ Carcinoma endometrioide
    - ✓ Carcinoma de células claras
    - ✓ Carcinoma seroso
    - ✓ Carcinoma mesonéfrico
    - ✓ Adenocarcinoma con carcinoma neuroendócrino
  
- Otros tumores epiteliales
  - Carcinoma adenoescamoso

- ✓ Carcinoma de células vidriadas
- Carcinoma adenoide basal
- Carcinoma adenoide quístico
- Carcinoma indiferenciado
  
- Tumores neuroendocrinos
  - Carcinoma neuroendócrino de alto grado
    - ✓ Carcinoma neuroendócrino de células pequeñas
    - ✓ Carcinoma neuroendócrino de células grandes

### **Macroscopía:**

Los carcinomas del cuello uterino suele presentarse como:

1. Masas exofíticas, friables, polipoides o papilares (exocervicales).
2. Nódulos ulcerados y endofíticos, los cuales involucran con mayor frecuencia el endocervix, resultando en ocasiones una configuración en barril.
3. Lesiones ulceradas.

Es sumamente importante consignar:

- Tamaño tumoral
- Ubicación: uno o ambos labios
- Distancia a adventicia y serosa posterior
- Compromiso de fondos de saco y/o mangos vaginales
- Distancia al límite de resección vaginal en cm.
- Compromiso del istmo y/o cavidad endometrial
- Estado de los parametrios, su compromiso y distancia de la sección en cm,
- Descripción del resto de los órganos

### **Citología:**

Las características principales de los extendidos citológicos obtenidos de los carcinomas cervicales dependen de su tipo histológico.

En los carcinomas escamosos hay marcada anisocariosis, los citoplasmas pueden tener una fuerte tinción naranja otorgada por el grado de queratinización del tumor. Los núcleos son hiper cromáticos con bordes irregulares, cromatina gruesa granular y frecuentemente, son picnóticos con apariencia en “gota de tinta china”. El tamaño nuclear es variable. Es frecuente de observar, también, células en renacuajo, características de los carcinomas invasores, aunque ocasionalmente pueden verse en las lesiones de alto grado. Las perlas córneas – nidos dispuestos en forma concéntrica de células escamosas atípicas – también pueden observarse en estos extendidos.

En los adenocarcinomas las células son de configuración columnar con ocasionales vacuolas citoplasmáticas, los colgajos son densos, tridimensionales con bordes desflecados y núcleos orientados hacia la parte externa de los colgajos. Los núcleos son grandes, hipercromáticos, y frecuentemente presentan nucléolos.

Es importante remarcar que por características propias de las lesiones invasoras no es infrecuente, que el fondo de los extendidos sea sucio, hemorrágico o inflamatorio, con escasas o ausentes células neoplásicas. Este fenómeno explica la gran cantidad de falsos negativos.

### **Histología:**

El carcinoma cervical tempranamente invasor ha sido definido por la FIGO y el proyecto LAST como carcinomas microscópicos con una invasión del estroma hasta 5 mm y extensión lateral no mayor de 7 mm.

El término carcinoma de células escamosas superficialmente invasor (SISCCA) ha sido acuñado por el proyecto LAST para carcinomas escamosos mínimamente invasores que han sido completamente extirpados y son pasibles de tratamientos conservadores.

El SISCCA de cuello se define como aquel que:

- No se ve macroscópicamente
- Tiene una profundidad de invasión menor o igual a 3mm desde la basal del punto de origen
- La extensión horizontal es menor o igual a 7mm
- Ha sido completamente extirpado

En casos con márgenes positivos debería informarse con las siguientes notas:

- “El tumor excede la dimensión del SISCCA”
- “El tumor es al menos un SISCCA”

El informe de SISCCA debe incluir:

- Invasión linfovascular: Presencia / ausencia
- Presencia, número y tamaño de cada foco de invasión (excluir carcinoma único)

Se recomienda el término SISCCA porque:

- Identifica un grupo de pacientes que pueden tratarse en forma conservadora
- Es equivalente a FIGO IA1
- SIL de alto grado en el margen no invalida el diagnóstico. Puede efectuarse seguimiento o researse inmediatamente

Para determinar la microinvasión en lesiones glandulares se siguen los criterios de la FIGO.

Carcinoma escamoso:

Son tumores con un patrón de crecimiento heterogéneo, con distintos grados de diferenciación.

Crecen a manera de nidos, cordones, islotes o células individuales con citoplasmas poligonales y eosinófilos. Con puentes intercelulares y grado variable de pleomorfismo nuclear. La queratinización puede ser individual o conformando perlas córneas. Dependiendo de la cantidad de queratina, los carcinomas se clasifican en queratinizante y no queratinizante.

El estroma circundante presenta desmoplasia e infiltrados inflamatorios y áreas de necrosis. Con relativa frecuencia es acompañado de lesión intraepitelial de alto grado.

Es importante determinar el grado tumoral basado en el grado de diferenciación, el pleomorfismo nuclear y el índice mitótico, obteniéndose 3 grados.

Al igual que el SIL de alto grado, estos tumores están fuertemente asociados a HPV de alto riesgo, por lo que demuestran positividad con p16 e índice de proliferación elevado medido con Ki67.

Existen variantes infrecuentes de los carcinomas escamosos que pueden combinarse entre sí.

**Adenocarcinoma:**

Son un grupo heterogéneo de neoplasias con diferentes patrones histológicos. Las formas mixtas son sumamente frecuentes y los autores recomiendan clasificar a la lesión de acuerdo al componente predominante, listando en la descripción los demás hallazgos.

Se denominan adenocarcinomas tempranamente invasores a las lesiones con mínima invasión estromal.

El tipo histológico más frecuente es el denominado de tipo usual en la actual clasificación de la OMS y que correspondería al adenocarcinoma endocervicoide.

El mismo se halla compuesto por células que se disponen formando glándulas, papilas o en forma sólida adoptando diferentes patrones histoarquitecturales. Son, en general, bien diferenciados o semi diferenciados con depleción de mucinas. Las mitosis se disponen en el sector apical celular (mitosis flotantes) y son frecuentes los cuerpos apoptóticos.

Estos tumores también están fuertemente asociados a HPV de alto riesgo, por lo que demuestran positividad con p16 e índice de proliferación elevado medido con Ki67.

Al igual que en los carcinomas escamosos, existen múltiples variantes histológicas de los adenocarcinomas. Pero ante un patrón inusual de crecimiento (endometriode, células en anillo de sello) siempre conviene descartar un origen secundario.

### **Informe histopatológico:**

**Macroscopía:**

- Tamaño de la pieza y del tumor
- Ubicación del tumor: labio ant/post/ambos, exocervix, endocervix
- Profundidad de invasión: anterior y posterior distancia a la serosa y adventicia en cm, (relación tumor/ cuello), compromiso vaginal y su extensión
- Sección quirúrgica vaginal en cm
- Tamaño de los parametrios, diferenciar de paracolprios
- Compromiso del parametrio y distancia de la sección en cm
- Descripción del resto de los órganos

**Microscopía:**

- Tipo histológico: Escamoso, adenocarcinoma, otros, mixto
- Grado histológico: bien, semi o poco diferenciado
- Grado nuclear y mitótico
- Extensión histológica en el cuello, vagina, útero y otros (recto, vejiga)
- Presencia de embolias linfáticas y vasculares
- Propagación parametral, embolias, compromiso ganglios parametrales, margen de sección quirúrgica
- Otros órganos extirpados.
- Técnicas especiales que influyan en el diagnóstico final

**Linfadenectomía:**

- Localización de los ganglios
- Tamaño
- Presencia de metástasis
- Tamaño de la metástasis
- Perforación de la cápsula ganglionar
- Numero de ganglios totales resecaados/ número de ganglios metastásicos, por grupo y en total

## TRATAMIENTO

### ▪ **Estadios iniciales de Cáncer de cuello uterino**

#### Cáncer de cuello Estadios I-IIA:

Estadio IA1: El tratamiento quirúrgico dependerá de la edad, posibilidad de seguimiento, deseos de paridad y factores de riesgo. En la mujer joven sin factores de riesgo y deseo de paridad, podrá admitirse la conización diagnóstica como tratamiento definitivo en los casos de tumores escamosos con márgenes de tejido sano no menor a 5mm. En las mujeres con paridad cumplida, la histerectomía total extrafacial simple (tipo A), con o sin manguito, será el tratamiento. En pacientes con contraindicaciones quirúrgicas puede ser utilizada la braquiterapia.

Estadio IA2: El tratamiento clásico es la histerectomía radical tipo Piver III (tipo C). No obstante, se considera una opción válida efectuar una histerectomía radical modificada de Piver II (tipo B) ó la operación de Shauta con linfadenectomía pelviana bilateral laparoscópica. En mujeres con deseos de paridad se indicará la traquelectomía radical + linfadenectomía pelviana. En ciertos casos puntuales (edad avanzada, contraindicación quirúrgica o negativa de la paciente a la cirugía) es posible realizar braquiterapia (70-80 Gy al punto A). En casos especiales se puede agregar radioterapia externa (45 Gy a la pelvis). En este estadio actualmente se están investigando técnicas quirúrgicas en menos.

#### Estadios IB1 y IIA1:

Existen dos modalidades de tratamiento radical del CCU clínico temprano: quirúrgica y radiante.

- 1.- Quirúrgica: Histerectomía radical Piver III con linfadenectomía pelviana bilateral: Operación de Wertheim –Meigs, ó Shauta, esta última con la linfadenectomía pelviana laparoscópica
  - 2.- Radiante: Radioterapia externa + braquiterapia (70-85 Gy al punto A) con quimioterapia concurrente con cisplatino.
- Ambas terapéuticas ofrecen la misma tasa de sobrevida, como lo demuestra el clásico trabajo prospectivo randomizado de Landoni de 1997 y la revisión actualizada del 2013 de la Cochrane Database. La modalidad elegida deberá adecuarse a:
- Condiciones de la paciente: Se preferirá la cirugía excepto en pacientes añosas y/o con contraindicaciones quirúrgicas, comorbilidades, obesidad.
  - Condiciones de la enfermedad: ante la existencia de factores tumorales de mal pronóstico asociados al compromiso ganglionar, o evidencia del mismo en estudios por imágenes, se preferirá la quimioradioterapia ya que en esos casos el indispensable tratamiento radiante complementario postquirúrgico duplicaría el riesgo de complicaciones propio de cada modalidad de tratamiento.
  - Condiciones del centro tratante: disponibilidad de equipamiento, experiencia en cirugía radical.

#### **Conservación de la fertilidad en pacientes con cáncer temprano**

Los estadios IA2, IB1 y IIA con tamaño tumoral hasta 2 cm son pasibles de tratamiento conservador de la fertilidad, siempre y cuando el tumor cervical sea exofítico, los ganglios linfáticos sean informados histológicamente negativos en la congelación y exista un consentimiento informado con solicitud de la paciente para efectuar este tipo de operación. Debe hacerse además una evaluación histeroscópica del canal endocervical, para verificar su indemnidad.

La operación es la traquelectomía radical, que consiste en la extirpación del cuello uterino con ó sin conservación de la arteria uterina (TRAPAU ó UNGAR respectivamente) con extirpación de los parametrios y linfadenectomía pelviana bilateral, laparoscópica en el caso de traquelectomía por vía vaginal ó abdominal si se eligiera la vía abdominal

El margen superior de la resección del cuello uterino debe ser examinado microscópicamente por congelación en el acto quirúrgico, dado que si resultara positivo, se suspende el tratamiento conservador y se procede a la cirugía radical convencional.

#### **Conservación ovárica:**

En mujeres jóvenes tratadas quirúrgicamente puede, en caso de ovarios sanos, considerarse la posibilidad de su conservación, fijándolos y marcándolos con clips radioopacos en situación extrapelviana supraumbilical (translocación ovárica) para su preservación funcional en caso de ser necesaria la irradiación pelviana postquirúrgica.

***Preservación del plexo autonómico pelviano (PPAP):***

Es recomendable la PPAP en forma bilateral al efectuar la cirugía radical con el propósito de disminuir la morbilidad de la función vesical, rectal y sexual.

Estadios IB2 y IIA2: El tratamiento de elección es la quimiorradiación concurrente.

Cuando no existen las condiciones para garantizar una adecuada quimiorradiación concurrente, las opciones terapéuticas incluyen:

- Quimioterapia neoadyuvante seguida de cirugía radical (operación de Wertheim Meigs). Actualmente a la espera del resultado de protocolos prospectivos internacionales en curso para su validación. Pero de uso tradicional en muchos centros del país (Hospital de Clínicas, Hospital Piñero, Hospital Fernández, Hospital Maria Curie, Hospital Penna, Hospital Bocalandro, Hospital Español, Hospital Provincial de Formosa).

- Radioterapia externa + braquiterapia.

-Quirúrgica: Histerectomía radical con linfadenectomía pelviana bilateral.

***Tratamiento complementario a la cirugía en Estadios IB y IIA:*** Ante la presencia de un único factor anatomopatológico postquirúrgico de alto riesgo (ganglios positivos, parametrios con infiltración microscópica, sección de corte vaginal o parametrial positivo) o dos o más factores de riesgo intermedio (tamaño tumoral mayor de 4 cm, compromiso mayor de 2/3 del miocervix, invasión del espacio linfovascular) debe completarse el tratamiento quirúrgico con tratamiento radiante adyuvante.

Margen vaginal positivo: Braquiterapia. Todos los otros factores presentes requerirán tratamiento radiante externo con sensibilización con platino en los casos de alto riesgo.

La invasión profunda del miocervix y la invasión linfovascular son factores independientes para la indicación de radioterapia posoperatoria, pero aún es controvertida.

▪ ***Estadios avanzados de cáncer de cuello uterino***

➤ ***Estadios IIB, IIIA , IIIB y IVA:***

En este grupo de pacientes la enfermedad está localmente avanzada, no son candidatas para la cirugía. El tratamiento standard es la radioterapia externa más Braquiterapia con Quimioterapia concomitante. Es importante completar la RT pelviana (45 a 50Gy) idealmente con 5 a 6 ciclos de cisplatino más Braquiterapia (Baja Tasa o Alta Tasa de dosis).

El agregado de cisplatino a la radioterapia ha demostrado reducir la recurrencia local y mejorar la sobrevida global en cinco ensayos aleatorizados. Se indica cisplatino concurrente para pacientes con adecuada función renal. Caso contrario, considerar otros agentes radiosensibilizantes como carboplatino, paclitaxel, fluorouracilo o gemcitabina semanal.

Se aconseja hemograma completo semanal lo cual es particularmente importante en pacientes que realizan el campo extendido, porque conlleva un volumen mayor de médula ósea expuesta.

En relación al uso de quimioterapia y Braquiterapia de Alta Tasa, se considera que las dosis del quinto y sexto ciclos de quimioterapia pueden coincidir con el inicio de la Braquiterapia. Se recomienda no administrar quimioterapia en el mismo día de la braquiterapia, pero sí se puede administrar en el día de la RT externa. No debe haber interrupción entre la RT externa y la braquiterapia, ya que se compromete el control local y la sobrevida.

El tiempo total de RT externa y Braquiterapia no debe exceder las 8 semanas. La prolongación del tratamiento lleva a una reducción del control local y la sobrevida en aproximadamente 1% por cada día de demora en todos los estadios.

La anemia es una característica principal en pacientes con cáncer de cuello uterino. La anemia disminuye la efectividad y resultado de la RT debido a la radioresistencia de las células tumorales hipóxicas. Se acepta el valor de 12 g/dL de hemoglobina como valor óptimo y se recomienda transfundir con niveles por debajo de 10 g/dL.

La evidencia actual no soporta aún el uso de la quimioterapia adyuvante.

Hay actualmente estudios en curso en estadios IIB evaluando el rol de la neoadyuvancia seguida de cirugía.

- **Estadios IVB:** Este subgrupo se divide en pacientes con enfermedad lumboaórtica exclusiva y en pacientes con diseminación a distancia (compromiso peritoneal, supraclavicular, mediastinal, pulmonar, hepático, óseo)

- **Estadio IVB (con compromiso de los ganglios para-aórticos)**

Las pacientes con enfermedad para-aórtica grosera por imágenes tienen un peor pronóstico. Los porcentajes de cura oscilan entre un 10 a 30% con RT de campo extendido y quimioterapia; sin embargo cabe reconocer que este tratamiento está asociado a toxicidad Grado 3 o mayor en aproximadamente un 30% de los casos. En presencia de enfermedad pelviana avanzada, dadas las bajas tasas de control local, se considerara válido tratar sólo la pelvis y de acuerdo a la respuesta considerar el agregado de la región para-aórtica.

Los factores pronóstico más significativos incluyen: **a.** El tamaño de los ganglios, **b.** Extensión de la enfermedad pelviana y **c.** el Performance Status.

- **Estadio IVB (con metástasis a distancia) ó Recaídas a distancia**

Ante la presencia de enfermedad metastásica la cura no es posible y el tratamiento siempre es paliativo.

En pacientes con adecuado performance status (PS) y adecuadas funciones orgánicas se debe considerar Quimioterapia. Esquemas a considerar:\*\*

1- Cisplatino/Carboplatino + Paclitaxel es el esquema más recomendado.

2- Cisplatino (ó carboplatino) + Paclitaxel + Bevacizumab (recientemente aprobado por la ANMAT).

Otras drogas útiles:

Docetaxel, Gemcitabina, Topotecan, Ifosfamida, Pemetrexed, Vinorelbine, etc.

No hay un esquema estándar en segunda línea. Se sugiere usar monodrogas sobre combinaciones ya que ninguna combinación demostró mejoría en la sobrevida, o la participación en estudios de investigación.

Las pacientes con estadio IVB deben recibir tratamiento locoregional, previo o posterior al tratamiento sistémico, en función del caso clínico.

Pacientes altamente seleccionadas con una sola metástasis o aquellas con enfermedad oligometastásica (de 1 a 5 metástasis ) pueden beneficiarse de terapia local agresiva (Cirugía, terapias ablativas, SBRT Radioterapia Estereotáctica Corporal).



➤ **Recaída post RT/QT local o a distancia y persistencia de enfermedad luego de tratamiento local:**

Considerar el rol de la cirugía (exenteración pelviana) en casos seleccionados.

Las recaídas locales centrales limitadas podrán recibir re-irradiación y/o considerarse la exenteración pelviana en pacientes jóvenes en muy buen estado general.

Enfermedad Recurrente pelviana post Cirugía: Considerar QT/RT como en enfermedad localmente avanzada.

Acá también mantienen validez las recomendaciones de quimioterapia +/- bevacizumab consideradas más arriba.\*\*

La radioterapia puede ser útil en la paliación de síntomas específicos, como sangrado, compresión o dolor en pacientes con enfermedad metastásica.

## SEGUIMIENTO

El seguimiento de las pacientes tratadas se hará mediante un control cada tres meses durante los dos primeros años y cada seis meses hasta los cinco años, para luego pasar a ser anual. Durante cada entrevista se efectuará un examen físico y pelviano completo (especuloscopia, tacto vaginal y rectal) con palpación de territorios ganglionares inguinales y supraclaviculares.

En los casos tratados con cirugía exclusiva deberá sumarse en cada instancia una citología vaginal con colposcopia, mientras que en las pacientes sometidas a tratamiento radiante exclusivo o adyuvante, se aconseja realizar la citología vaginal en forma anual, sin colposcopia, por su baja sensibilidad y especificidad en el diagnóstico de recurrencias asintomáticas.

Los estudios por imágenes y endoscopías se indicarán a demanda ante la sospecha de progresión de la enfermedad.

### Bibliografía Recomendada

- Choi CH, Lee JW, Kim TJ, Kim WY, Nam HR, Kim BG, et al. Phase II study of consolidation chemotherapy after concurrent chemoradiation in cervical cancer: preliminary results. *International Journal of Radiation Oncology, Biology, Physics* 2007;68:817–22.
- Cochrane Meta-Analysis Collaboration. Chemoradiotherapy for Cervical Cancer Meta-Analysis Collaboration: Reducing uncertainties about the effects of chemoradiotherapy for cervical cancer: A systematic review and meta-analysis of individual patient data from 18 randomized trials. *Journal of Clinical Oncology* 2008;26:5802–12.
- Dueñas-González A, Zarbá JJ, Patel F, Beslija S, Casanova L, et al. Phase III, open-label, randomized study comparing concurrent gemcitabine plus cisplatin and radiation followed by adjuvant gemcitabine and cisplatin versus concurrent cisplatin and radiation in patients with stage IIB to IVA carcinoma of the cervix. *Journal of Clinical Oncology* 2011;29:1678–85.
- Eifel PJ, Winter K, Morris M. Pelvic irradiation with concurrent chemotherapy versus pelvic and para-aortic irradiation for high-risk cervical cancer: An update of Radiation Therapy Oncology Group trial (RTOG) 90-01. *Journal of Clinical Oncology* 2004;22:872–80.
- Green J, Kirwan J, Tierney J, Vale C, Symonds P, Fresco L, et al. Concomitant chemotherapy and radiation therapy for cancer of the uterine cervix. *Cochrane Database of Systematic Reviews* 2005, Issue 3. [DOI: 10.1002/14651858.CD002225.pub2]
- Pearcey R, Brundage M, Drouin P, Jeffrey J, Johnston D, Lukka D, MacLean G, Souhami L, Stuart G, and Tu D. Phase III Trial Comparing Radical Radiotherapy With and Without Cisplatin chemotherapy in Patients With Advanced Squamous Cell Cancer of the Cervix. *J Clin Oncol* 20:966-972. 2002
- Pearcey R, Miao Q, Kong W, Zhang-Salomons J, Mackillop W. Impact of Adoption of Chemoradiotherapy on the Outcome of Cervical Cancer in Ontario: Results of a Population-Based Cohort Study. *JCO* June 10, 2007:2383-2388; 2006.
- Peters WA, Liu PY, Barrett RGW, et al: Cisplatin, 5-Fluorouracil plus radiation therapy are superior to radiation therapy as adjunctive therapy in high risk, early stage carcinoma of the cervix after radical hysterectomy and pelvic lymphadenectomy: Report of a Phase III inter group study. Presented at Soc Gynecol Oncol 30th Annual Meeting, San Francisco, CA, February 5-9, 1999

- Rose PG, Bundy BN, Watkins EB, et al: Concurrent cisplatin-based radiotherapy and chemotherapy for locally advanced cervical cancer. *N Engl J Med* 340:1144-1153, 1999
- Whitney CW, Sause W, Bundy BN, et al. Randomised comparison of fluorouracil plus cisplatin versus hydroxyurea in stage IIB/IVA in carcinoma of the cervix. *J Clin Oncol* 17:1339-1348, 1999
- Pearcey R, Miao Q, Kong W, et al: Impact of adoption of chemoradiotherapy on the outcome of cervical cancer in Ontario: Results of a population based cohort study. *J Clin Oncol* 25:2383-2388, 2007
- Keys HM, Bundy BN, Stehman FB, et al: Cisplatin, radiation and adjuvant hysterectomy compared with radiation and adjuvant hysterectomy for bulky stage IB cervical carcinoma. *N Engl J Med* 340:1154-1161, 1999
- Morris M, Eifel PJ, Lu J, et al: Pelvic radiation with concurrent chemotherapy compared with plevic and para-aortic radiation for high-risk cervical cancer. *N Engl J Med* 340:1137-1143, 1999
- Eifel PJ, Winter K, Morris M, et al: Pelvic irradiation with concurrent chemotherapy versus pelvic and para-aortic irradiation for high-risk cervical cancer: An update of Radiation Oncology Group Trial (RTOG) 90-01. *J Clin Oncol* 22:872-880, 2004
- National Cancer Institute: NCI Issues Clinical Announcement on Cervical Cancer: Chemotherapy plus Radiation Improves Survival, 1999. <http://www.nih.gov/news/pr/feb99/nci22.htm>
- Guías Clínicas para el diagnóstico, tratamiento y Seguimiento del cáncer genital Femenino. Edi. Ascune. Mayo 2013.AAGO p 47-63
- NCCN Guidelines Versión 1.2014 Cervical Cancer
- Sardi J, Sananes C, Giaroli A et col. Results of prospective randomized trials with neoadjuvant chemotherapy in stage Ib bulky, squamous carcinoma of the cervix. *Ginecol Oncol* 1993;49:156-65
- Benedetti-Panici P, Greggi S, Scambia G, Amoroso M, Salerno MG, Maneschi F et al. Long-term survival following neoadjuvant chemotherapy and radical surgery in locally advanced cervical cancer. *Eur J Cancer* 1998;34:341-6
- Kim HS, Kim J Y, Park NH, Kim K, Chung HH, Kim JB, et al. Matched-case comparison for the efficacy of neoadjuvant chemotherapy before surgery in FIGO stage Ib1-IIa cervical cancer. *Gynecol Oncol* 2010;119:217-24
- Rydzewska L, Tierney J, Valw CL, Symonds PR. Neoadjuvant chemotherapy plus surgery for cervical cancer. *Cochrane Database Syst Rev* 2012. CD007406
- Shoji T, Takatori E, Saitoi T, Omi H, Kagabu M, Miura F et al. Neoadjuvant Chemotherapy using platinum-taxane regimens for bulky stage Ib2 to IIb nonsquamous cell carcinoma of the uterine cervix. *Cancer Chemother Pharmacol* 2013;71:657-63
- Uegaki K, Shimada M, Sato S, et al. Outcome of stage Ib2-IIq patients with bulky uterine cervical cancer who underwent neoadjuvant chemotherapy followed by radical hysterectomy. *Int J Clin Oncol* 2014;19(2):348-53
- Benedetti Panici P, Bermudez A, Blake, P, et al. Neoadjuvant chemotherapy for locally advanced cervical cancer: a systematic review and meta-analysis of individual patient data from 21 randomised trials. *Eur J Cancer* 2003; Vol 39. 17:2470-86
- Lorusso Domenica, Petrelli Fausto, Coinu Andrea et al. A systematic review comparing cisplatin and carboplatin plus paclitaxel-based chemotherapy for recurrent or metastatic cervical cancer *Gynecol Oncol* 2014 133; 117-123
- Cibula D., Abu-Rustum N., Benedetti-Panici P., Kohler C., Rapagliese F., Querleu D., Morrow C. New classification system of radical hysterectomy. *Gynecologic Oncology* 2011; 122:264-268
- Neoadjuvant Chemotherapy for Cervical Cancer Meta-Analysis Collaboration (NACCCMA) Collaboration. *Cochrane Database Syst Rev*. 2004;(2):CD001774.
- NACCCMA. Neoadjuvant chemotherapy for locally advanced cervical cancer: a systematic review and meta-analysis of individual patient data from 21 randomised trials. *Eur J Cancer* 2003;39(17):2470-86.
- Tang J, Tang Y, Yang J, Huang S. Chemoradiation and adjuvant chemotherapy in advanced cervical adenocarcinoma. *Gynecol Oncol* 2012;125:297-302.
- Uegaki K, Shimada M, Sato S, Deura I, Naniwa J, Sato S, et al. Outcome of stage IB2-IIb patients with bulky uterine cervical cancer who underwent neoadjuvant chemotherapy followed by radical hysterectomy. *Int J Clin Oncol* 2014;19(2):348-53.
- Hu T, Li S, Chen Y, Shen J, Li X, Huang K, et al. Matched-case comparison of neoadjuvant chemotherapy in patients with FIGO stage IB1-IIb cervical cancer to establish selection criteria. *Eur J Cancer* 2012;48:2353-60.
- Singh RB, Chander S, Mohanti BK, Pathy S, Kumar S, Bhatla N, et al. Neoadjuvant chemotherapy with weekly paclitaxel and carboplatin followed by chemoradiation in locally advanced cervical carcinoma: a pilot study. *Gynecol Oncol* 2013;129:124-8.
- Rydzewska L, Tierney J, Vale CL, Symonds PR. Neoadjuvant chemotherapy plus surgery versus surgery for cervical cancer. *Cochrane Database Syst Rev* 2012: CD007406.
- Chen H, Liang C, Zhang L, Huang S, Wu X. Clinical efficacy of modified preoperative neoadjuvant chemotherapy in the treatment of locally advanced (stage IB2 to IIB) cervical cancer: randomized study. *Gynecol Oncol* 2008;110:308-15.
- Gong L, Lou JY, Wang P, Zhang JW, Liu H, Peng ZL. Clinical evaluation of neoadjuvant chemotherapy followed by radical surgery in the management of stage IB2-IIB cervical cancer. *Int J Gynaecol Obstet* 2012;117:23-6.
- Ren Y, Li Y, Liu J. A modified shortened administration schedule for neoadjuvant chemotherapy with irinotecan and cisplatin in locally advanced cervical cancer. *Int J Gynecol Cancer* 2011;21:685-9.
- Rogers L, Siu SS, Luesley D, Bryant A, Dickinson HO. Radiotherapy and chemoradiation after surgery for early cervical cancer. *Cochrane Database Syst Rev* 2012;5: CD007583.
- Koh WJ, Greer BE, Abu-Rustum NR, Apte SM, Campos SM, Chan J, et al. Cervical cancer. *J Natl Compr Canc Netw* 2013;11(3):320-43.
- NACCCMA. Neoadjuvant chemotherapy for locally advanced cervical cancer: a systematic review and meta-analysis of individual patient data from 21 randomised trials. *Eur J Cancer* 2003;39(17):2470-86.
- Wen H, Wu X, Li Z, Wang H, Zang R, Sun M, et al. A prospective randomized controlled study on multiple neoadjuvant treatments for patients with stage IB2 to IIA cervical cancer. *Int J Gynecol Cancer* 2012;22:296-302.
- Kim HS, Sardi JE, Katsumata N, Ryu HS, Nam JH, Chung HH, et al. Efficacy of neoadjuvant chemotherapy in patients with FIGO stage IB1 to IIA cervical cancer: an international collaborative meta-analysis. *Eur J Surg Oncol* 2013;39:115-24.

- Gonzalez-Martin A, Gonzalez-Cortijo L, Carballo N, Garcia JF, Lapuente F, Rojo A, et al. The current role of neoadjuvant chemotherapy in the management of cervical carcinoma. *Gynecol Oncol* 2008;110:536–40.
- Krishnansu S. Tewari, M.D., Michael W. Sill, Ph.D., Harry J. Long III, M.D. et al. Improved Survival with Bevacizumab in Advanced Cervical Cancer *N Engl J Med* 2014; 370;8.
- Monk BJ, Sill MW, McMeekin DS, et al. Phase III trial of four cisplatin-containing recurrent, or persistent cervical carcinoma: a Gynecologic Oncology Group study. *J Clin Oncol* 2009;27:4649-55.
- Tewari KS. A critical need for reappraisal of therapeutic options for women with metastatic and recurrent cervical carcinoma: commentary on Gynecologic Oncology Group protocol 204. *Am J Hematol Oncol* 2010;9:31-4.
- Tewari KS, Monk BJ. The rationale for the use of non-platinum chemotherapy doublets for metastatic and recurrent cervical carcinoma. *Clin Adv Hematol Oncol* 2010;8:108-15.
- Moore DH, Blessing JA, McQuellon RP, et al. Phase III study of cisplatin with or without paclitaxel in stage IVB, recurrent, or persistent squamous cell carcinoma of the cervix: a Gynecologic Oncology Group study. *J Clin Oncol* 2004;22:3113-9.
- Long HJ III, Bundy BN, Grendys EC Jr, et al. Randomized phase III trial of cisplatin with or without topotecan in carcinoma of the uterine cervix: a Gynecologic Oncology Group study. *J Clin Oncol* 2005; 23:4626-33.
- Moore DH, Tian C, Monk BJ, Long HJ, Omura GA, Bloss JD. Prognostic factors for response to cisplatin-based chemotherapy in advanced cervical carcinoma: a Gynecologic Oncology Group study. *Gynecol Oncol* 2010;116:44-9.
- Leung DW, Cachianes G, Kuang WJ, Goeddel DV, Ferrara N. Vascular endothelial growth factor is a secreted angiogenic mitogen. *Science* 1989;246:1306-9.
- Monk BJ, Sill MW, Burger RA, Gray HJ, Buekers TE, Roman LD. Phase II trial of bevacizumab in the treatment of persistent or recurrent squamous cell carcinoma of the cervix: a Gynecologic Oncology Group study. *J Clin Oncol* 2009;27: 1069-74.
- Tiersten AD, Selleck MJ, Hershman DL, et al. Phase II study of topotecan and paclitaxel for recurrent, persistent, or metastatic cervical carcinoma. *Gynecol Oncol* 2004;92:635-8.
- Bodily JM, Mehta KP, Laimins LA. Human papillomavirus E7 enhances hypoxia-inducible factor 1-mediated transcription by inhibiting binding of histone deacetylases. *Cancer Res* 2011;71:1187-95.
- Ferrara N, Hillan KJ, Gerber HP, Novotny W. Discovery and development of bevacizumab, an anti-VEGF antibody for treating cancer. *Nat Rev Drug Discov* 2004;3:391-400.
- Domenica Lorusso, Fausto Petrelli, Andrea Coinu- et al. A systematic review comparing cisplatin and carboplatin plus paclitaxel-based chemotherapy for recurrent or metastatic cervical cancer. *Gynecologic Oncology* 133 (2014) 117–123
- Cadron I, Van Gorp T, Amant F, et al. Chemotherapy for recurrent cervical cancer. *Gynecol Oncol* 2007;107(1 Suppl. 1):S113-118.
- Choi CH, Kim TJ, Lee SJ, Lee JW, Kim BG, Lee JH, et al. Salvage chemotherapy with a combination of paclitaxel, ifosfamide, and cisplatin for the patients with recurrent carcinoma of the uterine cervix. *Int J Gynecol Cancer* May–Jun 2006;16(3):1157–64.
- Dimopoulos MA, Papadimitriou CA, Sarris K, Aravantinos G, Kalofonos C, Gika D, et al. Combination of ifosfamide, paclitaxel, and cisplatin for the treatment of metastatic and recurrent carcinoma of the uterine cervix: a phase II study of the Hellenic Cooperative Oncology Group. *Gynecol Oncol* Jun 2002;85(3):476–82.
- Kosmas C, Mylonakis N, Tsakonas G, Vorgias G, Karvounis N, Tsavaris N, et al. Evaluation of the paclitaxel–ifosfamide–cisplatin (TIP) combination in relapsed and/or metastatic cervical cancer. *Br J Cancer* Oct 6 2009;101(7):1059–65.
- Mountzios G, Dimopoulos MA, Bamias A, Vourli G, Kalofonos H, Aravantinos G, et al. Randomized multicenter phase II trial of cisplatin and ifosfamide with or without paclitaxel in recurrent or metastatic carcinoma of the uterine cervix: a Hellenic Cooperative Oncology Group (HeCOG) study. *Ann Oncol* Aug 2009;20(8):1362–8.
- Zanetta G, Fei F, Parma G, et al. Paclitaxel, ifosfamide and cisplatin (TIP) chemotherapy for recurrent or persistent squamous-cell cervical cancer. *Ann Oncol* Oct 1999;10(10):1171–4.
- Downs Jr LS, Chura JC, Argenta PA, Judson PL, Ghebre R, Geller MA, et al. Ifosfamide, paclitaxel, and carboplatin, a novel triplet regimen for advanced, recurrent, or persistent carcinoma of the cervix: a phase II trial. *Gynecol Oncol* Feb 2011;120(2):265–9.
- Mabuchi S, Morishige K, Fujita M, Tsutsui T, Sakata M, Enomoto T, et al. The activity of carboplatin and paclitaxel for recurrent cervical cancer after definitive radiotherapy. *Gynecol Oncol* May 2009;113(2):200–4.
- Torfs S, Cadron I, Amant F, Leunen K, Berteloot P, Vergote I. Evaluation of paclitaxel/ carboplatin in a dose dense or weekly regimen in 66 patients with recurrent or primary metastatic cervical cancer. *Eur J Cancer* Jun 2012;48(9):1332–40. primary metastatic cervical cancer.
- Garces AH, Mora PA, Alves FV, et al. First-line paclitaxel and carboplatin in persistent/recurrent or advanced cervical cancer: a retrospective analysis of patients treated at Brazilian National Cancer Institute. *Int J Gynecol Cancer* May 2013; 23(4):743-8
- Elit L, Fyles AW, Oliver TK, Devries-Aboud MC, Fung-Kee-Fung M; members of the Gynecology Cancer Disease Site Group of CancerCare Ontario's Program in Evidence-Based Care. Follow-up for women after treatment for cervical cancer. *Curr Oncol*. 2010 Jun;17(3):65-9.
- Salani R, Backes FJ, Fung MF, et al. Posttreatment surveillance and diagnosis of recurrence in women with gynecologic malignancies: Society of Gynecologic Oncologists recommendations. *Am J Obstet Gynecol*. 2011;204:466-478.
- Li Z, Barron S, Hong W, Karunamurthy A, Zhao C. Surveillance for recurrent cancers and vaginal epithelial lesions in patients with invasive cervical cancer after hysterectomy: are vaginal cytology and high-risk human Papillomavirus testing useful? *Am J Clin Pathol*. 2013 Nov;140(5):708-14.
- Salani R1, Backes FJ, Fung MF, Holschneider CH, Parker LP, Bristow RE, Goff BA. Posttreatment surveillance and diagnosis of recurrence in women with gynecologic malignancies: Society of Gynecologic Oncologists recommendations. *Am J Obstet Gynecol*. 2011 Jun;204(6):466-78.
- NCCN Clinical practice Guidelines in Oncology. Cervical cancer. Version 2.2015

## ANEXO I

### Consideraciones sobre Radioterapia en Cáncer Cérvico-uterino

#### I. Introducción:

Desde principios de 1900, la radiación se ha utilizado en el manejo curativo del cáncer de cuello de útero, con una combinación de radioterapia externa (RTE) y braquiterapia (BT). Durante los siguientes 100 años, las técnicas y los equipos utilizados han evolucionado, debiendo ser hoy en día la radioterapia tridimensional conformada (RT3DC) el standard de tratamiento radiante externo.

#### II. Técnicas

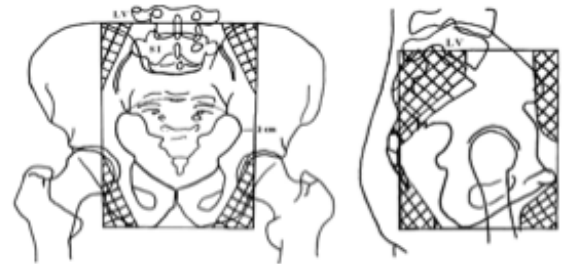
##### a. Energías:

El equipamiento mínimo recomendado es equipo de telecobalto isocéntrico con distancia fuente piel por lo menos de 80 cm. Se prefieren altas dosis de fotones generadas por aceleradores lineales, especialmente en pacientes cuyo diámetro anteroposterior pelviano es mayor de 20 cm y en pacientes con campos extendidos.

#### 1. Radioterapia Convencional o 2D

La técnica 2D utiliza el simulador convencional, donde se obtienen imágenes radiográficas ortogonales del paciente, para el diseño del campo de tratamiento según referencias óseas.

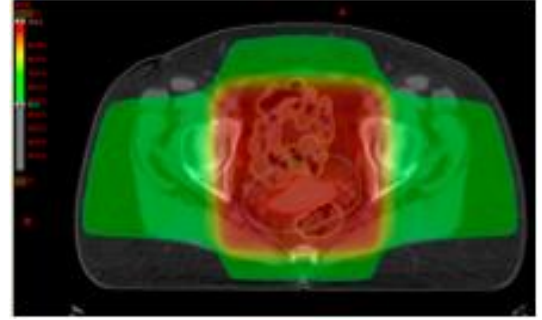
Los típicos límites de campo para el tratamiento son:



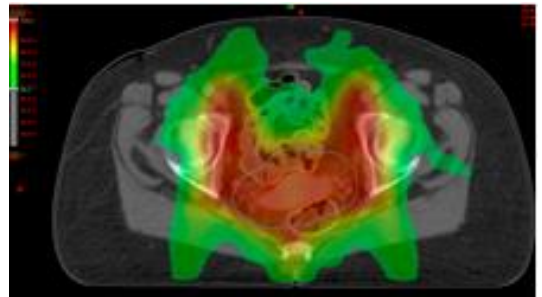
Nombre del Campo	Límite	Reparos óseos
AP-PA	Superior	L4-L5 o L5-S1 (Espacio intervertebral)
	Inferior	Borde inferior del agujero obturador, en caso de extensión vaginal el margen distal debería estar a 3 cm del compromiso tumoral más caudal
	Lateral	2cm lateral al borde del agujero pelviano (para cubrir ilíacos externos y obturadores)
Laterales	Superior	L4-L5 o L5-S1 (Espacio intervertebral)
	Inferior	Borde inferior del agujero obturador, en caso de extensión vaginal el margen distal debería estar a 3 cm del compromiso tumoral más caudal
	Anterior	Cara anterior de la sínfisis pubiana
	Posterior	Incluir todo el agujero sacro con margen de 1 a 1.5 cm
Boost Parametrial	Superior	Borde inferior de la articulación sacroilíaca
	Inferior	Borde inferior del agujero obturador, en caso de extensión vaginal el margen distal debería estar a 3 cm del compromiso tumoral más caudal
	Medial	Si es unilateral, el bloque central que protege la vejiga, el recto y el intestino delgado, si es bilateral es un campo dividido en el centro por dicho bloque
	Lateral	2cm lateral al borde del agujero pelviano (para cubrir ilíacos externos y obturadores)
Lumboaórticos	Superior	Límite superior de T12
	Inferior	L4-L5 o L5-S1 (Espacio intervertebral)
Campo extendido		Pelvis+Lumboaórticos

## 2. Radioterapia 3D Conformada (RT3DC)

Con la técnica de RT3DC con Planificación Virtual, se incorporan al planificador cortes tomográficos cada 3 a 5 mm que reproducen una imagen tridimensional del tumor en la computadora, con la consiguiente reconstrucción espacial de los órganos vecinos de interés (cabezas femorales, vejiga, recto, intestinos delgado y grueso), de modo que la radiación conforme el contorno del área de tratamiento, asegurando la óptima cobertura del blanco y logrando distribuciones de dosis volumétricas producto de los diversos campos de radiación empleados, permite concentrar altas dosis terapéuticas en el tumor con mínimo compromiso del tejido sano.



**3. Intensidad Modulada (IMRT):** Modula la intensidad del haz para reducir dosis en los órganos de riesgo, lo cual es particularmente beneficioso en pacientes post histerectomía. También es útil a la hora de escalar dosis en ganglios identificados por métodos diagnósticos.



**4. Radioterapia Guiada por Imágenes (IGRT):** La IGRT es una IMRT que permite localizar y corregir la posición del volumen blanco en forma diaria para garantizar la precisión.

### III. Radioterapia Externa como tratamiento Primario:

El objetivo de la RTE es reducir el tumor primario voluminoso y mejorar su geometría para una posterior BT óptima.

La dosis en pelvis recomendada es: 45 Gy en 25 fracciones de 1.8 Gy o 46 Gy en 23 fracciones de 2.0 Gy. La dosis de 50.4 en 28 fracciones, se usa comúnmente en pacientes con estadios avanzados. Se recomienda que la dosis prescrita que engloba el PTV sea al menos del 98%, según recomendaciones de la Comisión Internacional de Unidades y Medidas (ICRU Reporte 50).

La RTE debe ser planificada para tratar el volumen target clínico (CTV) que comprende:

1. Tumor primario y su extensión local (*Gross Tumor Volume* GTV)
2. Cuello uterino y útero completos
3. Vagina superior o 3-4 cm por debajo del límite inferior del tumor
4. Ligamentos parametriales y útero-sacros
5. Cadenas ganglionares linfáticas pelvianas incluyendo obturadores, iliacas externa e interna, iliaca común y ganglios presacros

El volumen target de planificación o PTV proporciona un margen de 0.5, 0.7 o 1cm alrededor del CTV para compensar variables del posicionamiento y movimiento de los órganos internos.

#### IV. Radioterapia Adyuvante

El GTV se ha resecado en la cirugía por lo que el volumen blanco comprende el lecho tumoral quirúrgico, el cual está delineado mediante Tomografía y/o Resonancia Magnética preoperatoria, protocolo quirúrgico y hallazgos histológicos para incluir sitios con alto riesgo de recurrencia.

#### V. Radioterapia Lumboaórtica o Campo extendido

Debe abarcar la totalidad de los ganglios pélvicos y para-aórticos en un solo campo continuo o con un campo pelviano y otro para-aórtico separado. Se recomienda proteger ambos riñones y mantener la dosis de la médula espinal por debajo de 45 Gy.

Se recomienda una dosis de 45 y si hay compromiso ganglionar, se puede realizar un boost sobre adenomegalias de 5-10 Gy. Si se dispone de IMRT puede permitir escalonar la dosis en el área de boost con mayor protección.

#### VI. Radioterapia paliativa

Los síntomas de sangrado o dolor por cáncer de cuello uterino localmente avanzado se pueden aliviar con radioterapia de corta duración y en pequeño volumen, inclusive en casos de reirradiación. Se sugiere generar un plan de varios haces localizado al tumor grosero (GTV) para reducir la toxicidad y asegurar la paliación.

#### VII. Braquiterapia (BT):

La BT es un importante componente en el manejo curativo del cáncer de cérvix y mejora significativamente la sobrevida. La BT de Alta Tasa (velocidad de dosis  $\geq 12.0$  Gy/h) y la BT de Baja Tasa (velocidad de dosis 0.4 a 2.0 Gy/h) parecen ser tratamientos relativamente equivalentes en términos de sobrevida y resultados, basados en datos de estudios retrospectivos y prospectivos.

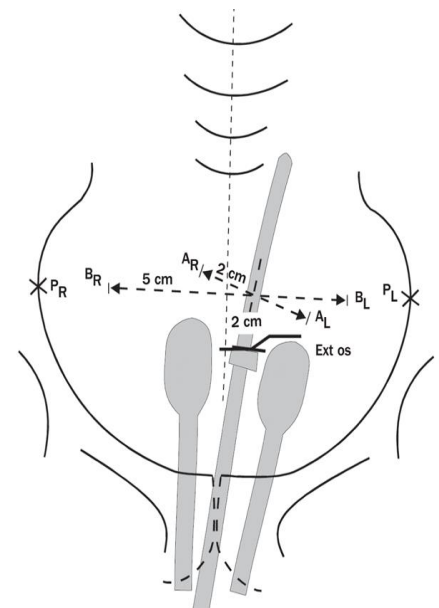
BT permite la entrega de dosis altas al volumen tumoral central para obtener control local máximo sin exceder la tolerancia de los tejidos normales circundantes. Usualmente se realiza usando dispositivos intracavitarios (Tándem intrauterino, colpostatos, ovoides, anillos o cilindros vaginales).

En estadíos avanzados se recomienda realizar la BT hacia el final o después de completar la RT externa habiendo obtenido una adecuada geometría tumoral que permita la correcta colocación del dispositivo ginecológico intracavitario y a su vez una óptima distribución de dosis.

En pacientes que reciben Cisplatino semanal, se aconseja que la QT no debe ser administrada el mismo día de la BT.

Una opción razonable para tumores menores de 4 cm puede ser administrar la BT de alta tasa en forma semanal concomitante con la RT externa. No se debe administrar BT el mismo día de la RT externa.

En pacientes seleccionadas post histerectomía (especialmente aquellas con margen vaginal cercano, Invasión vasculolinfática o extensión vaginal), la BT en cúpula puede ser usada como boost después de la RT externa.



La planificación histórica se basa en un sistema que consiste en dosis prescritas a puntos de referencia definidos. El punto A se define como un punto 2 cm lateral a la cavidad uterina central y 2 cm superior al fónix lateral en el plano del útero. Se encuentra dentro de los tejidos paracervicales cerca de la arteria uterina y el uréter, y fue elegido para tener en cuenta la tolerancia de las estructuras normales adyacentes limitantes de la dosis. El punto B se define como 3 cm laterales al punto A, y se utiliza para proporcionar una indicación de la dosis al parametrio distal.

**Braquiterapia 3D:** Este método se basa en la TC y / o RM en vez de radiografías ortogonales 2D. Las dosis se prescriben a volúmenes en lugar de puntos de referencia. El grupo GEC-ESTRO ha publicado recomendaciones sobre conceptos de volumen y evaluación del plan utilizando histogramas de dosis volumen.

#### Bibliografía recomendada

- International Atomic Energy Agency, IAEA. Management of Cervical Cancer Strategies for Limited-resource Centres-Aguide for Radiation Oncologists. Human Health Reports N6. Vienna 2014
- Berek J, Hacker N. Ginecología Oncológica Práctica. 5ª Edición. Cap. Radioterapia. Pag.119-161. Cap. Cáncer de Cérvix Pag. 337-395
- NCCN Clinical practice Guidelines in Oncology. Cervical cancer. Version 2.2015
- Perez C, Brady L, Halperin E, Wazer D. Principles and Practice of Radiation Oncology. 6th Ed. 2013 Chapter 69. Uterine Cervix. P.1355
- Hansen E, Roach M. Handbook of Evidence-Based Radiation Oncology. 2th Ed.Chapter 29. P.499.
- Viswanathan AN, Erickson BA. Three-dimensional imaging in gynecologic Brachytherapy: A survey of the American Brachytherapy Society. Int J Radiation Biol Phys 2010, 76:104-109
- International Commission On Radiation Units and Measurements, Dose and Volume Specification for Reporting Intracavitary Therapy in Gynecology, ICRU Report 38, Bethesda, USA (1985)
- Landoni F, Maneo A, Colombo A, Placa F, Milani R, Perego P, Favini G, Ferri L, Mangioni C. Randomised study of radical surgery versus radiotherapy for stage Ib-IIa cervical cancer. Lancet. 1997 Aug 23;350(9077):535-40.
- Int J Radiat Oncol Biol Phys. 2011 Feb 1;79(2):348-55. doi: 10.1016/j.ijrobp.2009.10.075. Epub 2010 May 14.
- Consensus guidelines for delineation of clinical target volume for intensity-modulated pelvic radiotherapy for the definitive treatment of cervix cancer.
- Keys HM1, Bundy BN, Stehman FB, Muderspach LI, Chafe WE, Suggs CL 3rd, Walker JL, Gersell D. Cisplatin, radiation, and adjuvant hysterectomy compared with radiation and adjuvant hysterectomy for bulky stage IB cervical carcinoma. N Engl J Med. 1999 Apr 15;340(15):1154-61.
- Eifel PJ1, Winter K, Morris M, Levenback C, Grigsby PW, Cooper J, Rotman M, Gershenson D, Mutch DG. Pelvic irradiation with concurrent chemotherapy versus pelvic and para-aortic irradiation for high-risk cervical cancer: an update of radiation therapy oncology group trial (RTOG) 90-01. J Clin Oncol. 2004 Mar 1;22(5):872-80.
- Rotman M1, Sedlis A, Piedmonte MR, Bundy B, Lentz SS, Muderspach LI, Zaino RJ. A phase III randomized trial of postoperative pelvic irradiation in Stage IB cervical carcinoma with poor prognostic features: follow-up of a gynecologic oncology group study. Int J Radiat Oncol Biol Phys. 2006 May 1;65(1):169-76. Epub 2006 Jan 19.
- Loiselle C1, Koh WJ. The emerging use of IMRT for treatment of cervical cancer. J Natl Compr Canc Netw. 2010 Dec;8(12):1425-34.
- Lim K1, Small W Jr, Portelance L, Creutzberg C, Jürgenliemk-Schulz IM, Mundt A, Mell LK, Mayr N, Viswanathan A, Jhingran A, Erickson B, De los Santos J, Gaffney D, Yashar C, Beriwal S, Wolfson A, Taylor A, Bosch W, El Naqa I, Fyles A; Gyn IMRT Consortium. Consensus guidelines for delineation of clinical target volume for intensity-modulated pelvic radiotherapy for the definitive treatment of cervix cancer. Int J Radiat Oncol Biol Phys. 2011 Feb 1;79(2):348-55. doi: 10.1016/j.ijrobp.2009.10.075. Epub 2010 May 14.

**Resumen de indicaciones y dosis de Radioterapia Externa y Braquiterapia en el tratamiento del Cáncer Cérvico-uterino**

Intención del Tratamiento	Estadío	RTE		BT
		Pelvis Total (Gy)	Boost parametrios (Gy)	Dosis Total Punto A (Gy)
<b>Radical</b> <b>(Cuello intacto)</b>				
(*Se tratan Lesiones Insitu o multifocales y Estadíos IA1 – IA2 en pacientes en las que se haya descartado la posibilidad quirúrgica)	<b>Lesiones In situ o multifocal*</b>	+/- 45	-	45
	<b>IA1 – IA2*</b>	-	-	70 - 80
	<b>IB1</b>	45	-	80 - 85
	<b>IB2 – IIA</b>	45	-	85
	<b>IIIB</b>	45	9 - 15	85
	<b>III</b>	45 – 50	9 - 15	85 - 90
	<b>IIIB, IIIIB, IVA/IVB</b>	45-50 Boost tumor: 10.8	0 - 15	75 - 85
<b>Adyuvante</b> <b>(Post-Historectomía)</b> Riesgo intermedio (Sedlis GOG 92)	<b>IVL</b> <b>Profundidad</b> <b>Tamaño</b> +      Profunda      Cualquiera +      Media      ≥2cm +      Superficial      ≥ 5cm -      Media o Profunda      ≥ 4cm	45 - 50	0	50-60 Boost con BT si hay LVSI + extensión vaginal o márgenes (≤ 1cm) Grado de recomendación C
Alto Riesgo (Peters RTOG 91-12)	1. Compromiso Parametrial 2. Ganglios Positivos 3. Márgenes Positivos	45 - 50	0	50 – 60 Boost con BT en caso de márgenes positivos y/o parametrios positivos
<b>Lumboaórticos</b>	<b>Cualquier estadío con compromiso LAO (+)</b> <b>(No se aconseja la RT en LAO profiláctica)</b>	45 Gy en 25 Fracciones	<b>Boost ganglionar</b> 5-10 Gy	-
<b>Paliativo</b>	<b>Localizar el tumor grosero</b>	30 en 10 20 en 5 3,7 BID c/3-4 semanas y 8-10 única dosis	-	<b>Individualizar</b>



## ANEXO II

### Cáncer de Cuello uterino y embarazo

#### **I. Introducción:**

La verdadera incidencia del CCU y embarazo es desconocida, se estima que es del 0,05 de todos los embarazos con una incidencia de 1 CCU cada 1000 a 100.000 mujeres embarazadas.

Es el cáncer más común en la mujer embarazada, luego de los linfomas y los melanomas.

No se ha podido demostrar que la sobrevida sea diferente cuando se compara con mujeres no embarazadas, con el mismo estadio y tipo histológico.

Las causas del empeoramiento de la sobrevida se deben generalmente a la demora del diagnóstico y una vez efectuado a las dificultades que sobrevienen para una correcta derivación a una institución donde exista la posibilidad de efectuar un tratamiento integral del CCU y embarazo.

Las embarazadas tienen mayor posibilidad de acceder a una citología del cuello uterino, tal es así que el 50% de los CCU y embarazo se diagnostican en Estadios I.

En países en vías de desarrollo el diagnóstico es más tardío y la derivación más dificultosa, agravándose por la falta de normatizaciones, lo que acarrea menores posibilidades de sobrevida para la madre y el recién nacido

#### **I. Recursos diagnósticos:**

Son la citología, la colposcopia y la biopsia. Esta última nos dará el diagnóstico de certeza. Respecto a la citología en un gran número de casos puede estar alterada y requerir ser repetida, debido a tomas incorrectas, infecciones agregadas, etc. Confirmada la citología, se pasa a la colposcopia y la biopsia que debe efectuarse con una pinza adecuada (de mordida pequeña) para evitar la posibilidad de una hemorragia.

El raspado endocervical (LEC) correcto, no aumenta el número de abortos, pero un buen cepillado endocervical puede reemplazar al LEC.

La conización, si bien puede realizarse, no es aconsejable dado las múltiples complicaciones que puede producir, como son: 5 a 14% de hemorragias, 18 a 25% de abortos en el primer trimestre y 12% de partos prematuros en menores de 35 semanas.

En casos muy puntuales se puede hacer conización con Leep. (1)

#### **II. Estadificación:**

No hay uniformidad de criterios respecto a la mayor facilidad o dificultad para el examen ginecológico. Los tejidos durante la gestación están más flácidos, por lo cual los parametrios no siempre se individualizan como infiltrados, a pesar de estarlos. Igual ocurre con el cuello uterino, que no siempre se puede evaluar en su tamaño y textura. Por otra parte el útero gestante impide una correcta evaluación de los fondos de sacos y los parametrios anterior y posterior

- **Métodos auxiliares aceptados por FIGO para el diagnóstico de estadificación:**

Dentro de los estudios para la estadificación, la citoscopia y la rectoscopia se pueden realizar. El urograma excretor es reemplazado por la uroresonancia. La FIGO considera que la RM en CCU y embarazo da datos seguros del tamaño tumoral, el compromiso de los fondos de sacos, la infiltración de los parametrios y de la existencia de ganglios pelvianos y/o lumboaórticos sospechosos. Es un método seguro para una estadificación correcta.

#### **III. Consideraciones respecto a las propuestas terapéuticas:**

Van a depender de varios puntos como son

- 1- Deseo de la mujer de preservar o no el embarazo
- 2- Estadio de la enfermedad y tamaño tumoral
- 3- Estadio ganglionar
- 4- Tipo histológico

Evidentemente la decisión terapéutica es más sencilla cuando el embarazo no es deseado y el feto no es viable, pero es más difícil cuando el embarazo es deseado y el feto aún no es viable o no está maduro.

Habitualmente se decía que en el 1er. trimestre se trataba a la madre, no importando el feto, que en el 3er. trimestre se esperaba la viabilidad y luego se trataba, y que en el 2do. trimestre se consensuaba con la madre según el estadio.

Actualmente se considera que la opinión de la madre es condicionante, aún en el primer trimestre.

- **Decisiones terapéuticas:**

1- Tercer trimestre de la gestación con feto maduro o madurable:

En pacientes con estadios quirúrgicos se efectúa cesárea (tipo Opitz) en un centro que además de ginecólogos oncólogos cubra las necesidades neonatológicas.

El parto indudablemente debe ser siempre por cesárea, dado que las recurrencias pos cesárea son del 14%, mientras que en las mismas condiciones clínicas, si el parto ha sido por vía vaginal, las recurrencias ascienden al 59%. EL parto vaginal es más grave que el estadio en la evolución de la paciente. (2)

2- Tercer trimestre con paciente en estadio avanzado y feto maduro o madurable:

El obstetra estará de acuerdo con el ginecólogo oncólogo para aprovechar el acto quirúrgico de la cesárea para efectuar a continuación de la misma la estadificación quirúrgica. Se investiga el estado ganglionar pelviano y lumboaórtico, para indicar radioterapia extendida en el caso de positividad de estos últimos. Se evalúan los espacios, el estado del peritoneo y eventualmente se efectuará linfadenectomía. A continuación se efectuará el tratamiento de quimiorradiación concurrentes.

Decisiones terapéuticas donde no hay deseo de conservar el embarazo:

- 1er trimestre con estadio inicial (IB1): Operación de Werthein Meigs con embarazo in situ o micro-cesárea seguida de operación de Werthein Meigs.
- 1er trimestre con Estadio IIB y IIIB: Quimiorradiación concurrente con o sin evacuación uterina previa.

Gestación menor de 22 semanas y Estadio IB2 - IIA, con deseo de conservar el embarazo:

Efectuar RM: Ganglios positivos, a pesar del deseo de la conservación del embarazo, volver a plantear con la paciente la necesidad de efectuar tratamiento. Mientras que si los ganglios son negativos se puede proponer quimioterapia neoadyuvante y a la madurez fetal, cesárea seguida en el mismo acto de operación de Werthein Meigs. Si se decide esta conducta entre la última serie de quimioterapia y la cesárea debe haber un intervalo de 25 a 30 días para evitar la mielosupresión del recién nacido.

- **Conceptos generales sobre el uso de la quimioterapia durante el embarazo:**

Durante el embarazo, se producen cambios fisiológicos, que afecta a los principales procesos farmacocinéticos incluyendo la absorción, distribución, metabolismo y excreción.

La información reciente apoya la evidencia previa que la quimioterapia después de las 14 semanas no se asocia con mayores tasas de defectos al nacimiento (ni a largo plazo) en relación con la tasa en la población general (3%), en tanto previo a esa edad gestacional asciende hasta un 20%.

Sin embargo, es importante señalar que no todos los agentes quimioterapéuticos deben considerarse como 'igualmente seguros', incluso cuando se administra después de las 14 semanas. El cálculo de la dosis debe seguir los procedimientos estándares, fuera del entorno del embarazo, reconociendo que la farmacocinética de algunos fármacos citotóxicos pueden ser alterados durante el embarazo.

La quimioterapia no debe ser administrada después de la semana 33 de la gestación.

- ✓ **Esquemas de QT neoadyuvante a considerar:** Cisplatino (75mg/m<sup>2</sup> cada 3 semanas) o carboplatino ± paclitaxel cada 3 semanas o semanal.

- **Radioterapia:** En caso de estar indicada la RT, la misma debe diferirse hasta completar la involución uterina, la que típicamente ocurre al mes.

## Bibliografía Recomendada

- Azim HA Jr, Peccatori FA, Pavlidis N. Treatment of the pregnant mother with cancer: a systematic review on the use of cytotoxic, endocrine, targeted agents and immunotherapy during pregnancy. Part I: solid tumors. *Cancer Treat Rev* 2010; 36: 101–109.
- Azim HA Jr, Pavlidis N, Peccatori FA. Treatment of the pregnant mother with cancer: a systematic review on the use of cytotoxic, endocrine, targeted agents and immunotherapy during pregnancy. Part II: hematological tumors. *Cancer Treat Rev* 2010; 36: 110–121.
- Van Calsteren K, Verbesselt R, Ottevanger N et al. Pharmacokinetics of chemotherapeutic agents in pregnancy: a preclinical and clinical study. *Acta Obstet Gynecol Scand* 2010; 89: 1338–1345.
- Clinical practice guidelines. Cancer, pregnancy and fertility: ESMO Clinical Practice Guidelines for diagnosis, treatment and follow-up. A. Peccatori, H. A. Azim Jr, R. Orecchia, H. J. Hoekstra, N. Pavlidis, V. Kesic & G. Pentheroudakis, on behalf of the ESMO Guidelines Working Group *Annals of Oncology* : 1–11, 2013
- Gynecologic Cancers in Pregnancy: Guidelines of an International Consensus Meeting Amant, Frédéric MD, Van Calsteren, Kristel MD; Halaska, Michael J. MD; Beijnen, Jos MD, PhD; Lagae, Lieven MD et al. *International Journal of Gynecological Cancer*: May 2009 - Volume 19 - Issue 10 - pp S1-S12
- Gynecologic Cancers in Pregnancy Guidelines of a Second International Consensus Meeting. Frederic Amant, MD, Michael J. Halaska, MD, Monica Fumagalli, MD,
- Karina Dahl Steffensen, MD et al. *International Journal of Gynecological Cancer & Volume 24, Number 3, March 2014*
- Amant F, von Minckwitz G, Han SN, et al. Prognosis of women with primary breast cancer diagnosed during pregnancy: results from an international collaborative study. *J Clin Oncol.* 2013;31:2532-2539.
- Amant F, Van Calsteren K, Halaska MJ, et al. Long-term cognitive and cardiac outcomes after prenatal exposure to chemotherapy in children aged 18 months or older: an observational study. *Lancet Oncol.* 2012;13:256 y 264

# CONSENSO NACIONAL INTER-SOCIEDADES SOBRE CÁNCER DE CUELLO UTERINO

*Agosto de 2015*

Instituciones Participantes:

**Asociación Médica Argentina**  
**Academia Argentina de Cirugía**  
**Sociedad Argentina de Citología**  
**Asociación Argentina de Cirugía**  
**Sociedad Argentina de Patología**  
**Sociedad Argentina de Radiología**  
**Sociedad Argentina de Cancerología**  
**Instituto de Oncología Ángel H. Roffo**  
**Asociación Argentina de Oncología Clínica**  
**Asociación Argentina de Ginecología Oncológica**  
**Sociedad Argentina de Terapia Radiante Oncológica**  
**Sociedad de Obstetricia y Ginecología de Buenos Aires**  
**Federación Argentina de Sociedades de Ginecología y Obstetricia**  
**Sociedad Argentina de Patología del Tracto Genital Inferior y Colposcopia**

*Dedicado a la memoria de la Dra. Ana María Álvarez*

