

Perforación con balón de Bakri en el ligamento ancho durante el tratamiento de la hemorragia posparto

Nicholas R Spencer¹, Antonio Saad²

PMID: 327 Perforation with Bakri balloon into broad ligament during management of postpartum hemorrhage

Crossref DOI link: <https://doi.org/10.1016/J.AJOG.2020.07.052>

Published: 2021-02

Update policy: https://doi.org/10.1016/ELSEVIER_CM_POLICY_63238 DOI: 10.1016 / j.ajog.2020.07.052

Una mujer de 18 años acudió de un hospital externo 12 horas después de un parto vaginal complicado por hemorragia posparto, que se había manejado con uterotónicos, dilatación y legrado, y colocación de un balón de Bakri seguido de taponamiento vaginal. A su llegada, los signos vitales del paciente estaban dentro de los límites normales; sin embargo, se quejó de un fuerte dolor abdominal bajo. Se palpó el fondo de ojo en el cuadrante inferior izquierdo y se palpó una masa firme en el cuadrante inferior derecho. Una tomografía computarizada abdominal mostró el balón de Bakri ([Figura 1](#) , A) y su punta en el cuadrante inferior derecho del abdomen fuera del útero ([Figura 1](#) , B). Se realizó laparotomía exploradora y se visualizó el balón de Bakri dentro del ligamento ancho derecho ([Figura 2](#)). El globo se desinfló y se retiró bajo visualización. No se identificaron lesiones internas. El paciente tuvo un curso de recuperación postoperatorio sin incidentes. Las instrucciones del fabricante recomiendan la confirmación de la colocación correcta de Bakri mediante ultrasonido.

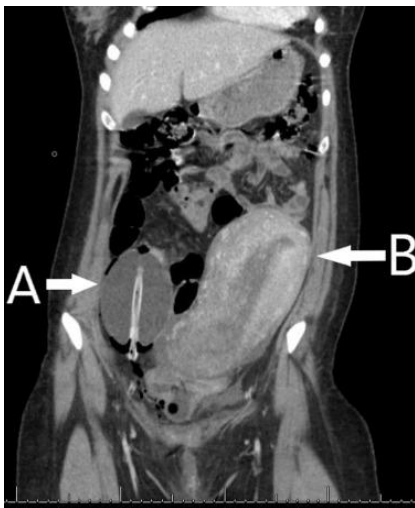

Figura 1 TC de abdomen y pelvis que muestra el globo (A) adyacente al útero (B)

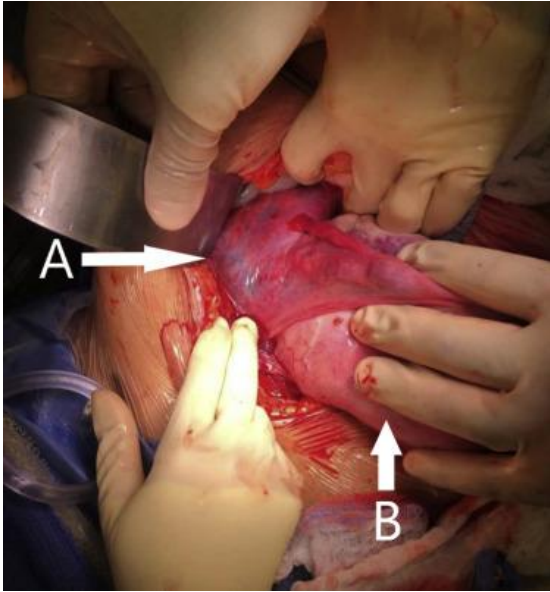


Figura 2 Fotografía intraoperatoria del balón (A) dentro del ligamento ancho del útero (B)

Traducción y adaptación : Dra. Patricia Cingolani

Fuente: [https://www.ajog.org/article/S0002-9378\(20\)30827-9/fulltext#](https://www.ajog.org/article/S0002-9378(20)30827-9/fulltext#)