



Rosalyn Elizabeth Maben-Feaster, MD, John O.L. DeLancey, MD, Hope K Haefner, MD

Abril 11, 2019

Lesiones vulvares crónicas en una mujer en sus 30 años

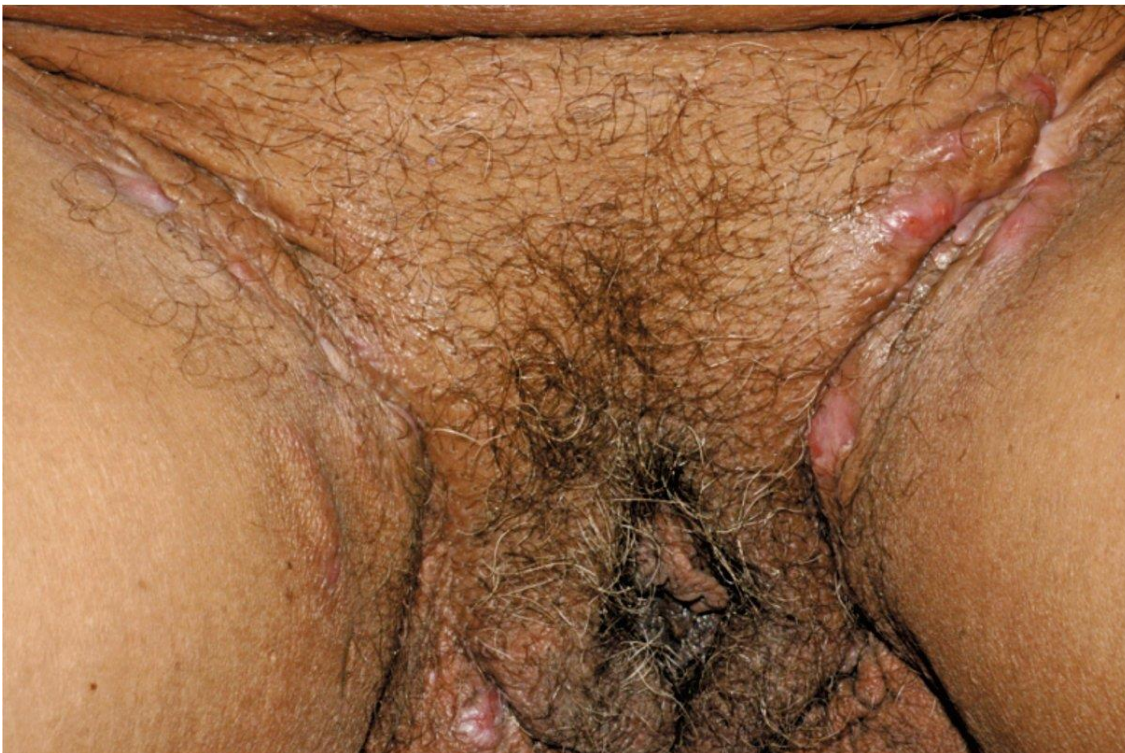


FIGURE 1
Vulvar
appearance

Figura 1. Apariencia vulvar

Presentación

Una paciente G3P2 de 34 años es derivada a su clínica para su evaluación debido a lesiones vulvares crónicas que se vuelven dolorosas de forma intermitente con secreción purulenta a pesar de los antibióticos.

Su diagnóstico es:	El tratamiento de esta condición es:
A. Acne vulgaris	A. Cuidados generales (evitar irritantes vulvares y ropa ajustada, perder peso, cesar de fumar)
B. Folliculitis	B. Antibióticos sistémicos: doxiciclina 100 mg 2/d por 10 días
C. Hidradenitis Supurativa	C. Anticonceptivos con drospirenona
	D. Destechar los tramos afectados
	E. Todos los de arriba

Discusión

El diagnóstico más probable en este paciente es la hidradenitis supurativa (HS) (Hurley etapa 2) y puede usar todos los tratamientos enumerados para tratar esta afección. HS es una afección inflamatoria crónica de la piel que afecta la piel en áreas donde se encuentran las glándulas apocrinas^{1,2}. Las lesiones de HS pueden imitar otras afecciones como el acné, los carbuncos o la enfermedad de Crohn, pero su patrón de distribución es distinto.

Debe sospechar HS si se cumplen los siguientes tres criterios:

1. Las lesiones son nódulos, abscesos, túneles o cicatrices;
2. La ubicación es axilas, pliegues inframamarios, ingle, perigenital o perineal; y
3. Progresión de las lesiones (dos recurrencias en 6 meses o lesiones crónicas o persistentes durante ≥ 3 meses) ^{1,3}.

Se ha sugerido que la HS se desarrolla debido a un defecto en la unidad foliculopilosebácea ^{3,4}. Esto da como resultado folículos de paredes débiles que cuando se ocluyen finalmente se rompen, lo que resulta en la liberación de múltiples factores inflamatorios ^{3,4}. A su vez, una respuesta inflamatoria aguda se desarrolla en el tejido circundante. A medida que el cuerpo intenta sanar, se produce inflamación crónica, lo que crea daño tisular crónico y la cicatrización resultante ^{1,3-5}. HS también se cree que tiene un componente genético, con múltiples genes que pueden estar involucrados.⁶

La infección parece ser una reacción secundaria ^{1,3}

Los andrógenos también desempeñan un papel secundario a un aumento de la sensibilidad del órgano final de los receptores de andrógenos mediada por la insulina y el factor de crecimiento similar a la insulina.

La HS se observa principalmente después de la pubertad y antes de la menopausia, y las mujeres se ven afectadas con mayor frecuencia que los hombres ^{3,5}. La prevalencia estimada es del 0,5% al 4% ^{1,8,9}. El tiempo medio de diagnóstico es de 7,2 años, lo cual es lamentable ya que la enfermedad puede ser progresiva y debilitante^{1,10}

La HS se clasifica según los criterios de Hurley.¹

La etapa 1 se caracteriza por la formación de abscesos transitorios sin cicatrices y tractos sinusales.¹

La etapa 2 se caracteriza por abscesos recurrentes (únicos o múltiples) con tractos sinusales o cicatrices.¹ Si hay lesiones múltiples, son separados por piel normal.¹

Finalmente, la etapa más grave es la etapa 3, que consiste en enfermedad difusa con múltiples vías conectadas, túneles y cicatrices significativas.¹ (Figura 2)

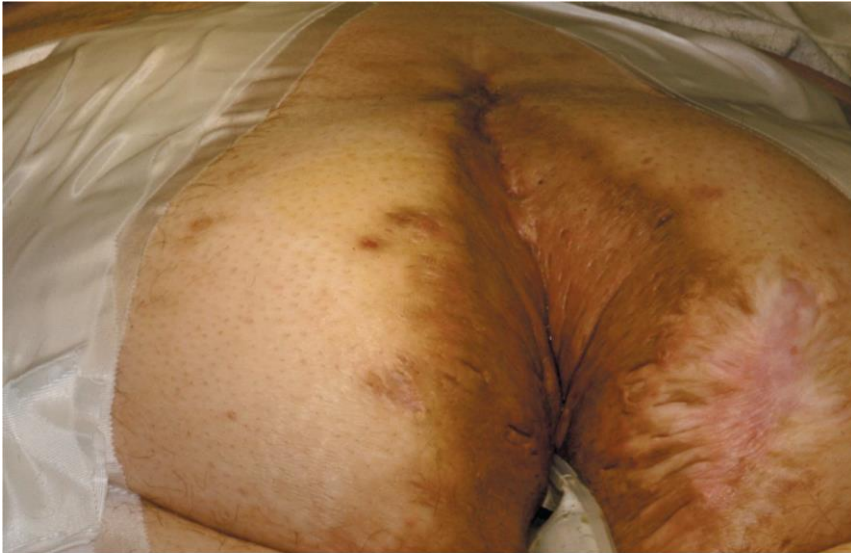

FIGURE 2 Patient with stage 3 hidradenitis suppurativa of the buttock, vulva, and abdomen, in prone position to undergo resection. After resection, the patient is rotated to lithotomy position for further resection.

Figura 2. Paciente con E 3 de hidradenitis suppurativa de nalgas, vulva y abdomen en posición prona para someterse a resección. Luego de la resección nla paciente es rotada a posición de litotomía para ulterior resección

Los objetivos terapéuticos del tratamiento son tratar la enfermedad activa y prevenir la progresión de la enfermedad. La mayoría de las terapias apuntan a mecanismos subyacentes sospechosos. Para la enfermedad en etapa 1, los pacientes son tratados con medidas de cuidado general, que incluyen evitar irritantes vulvares y ropa ajustada.^{1,3} También se fomentan cambios en el comportamiento y la dieta, como pérdida de peso, dejar de fumar y eliminar productos lácteos^{1,3}.

Para el brote inicial, la amoxicilina / ácido clavulánico (875 mg por vía oral cada 12 horas durante 7 a 10 días) ayuda a tratar la inflamación y la infección secundaria. Otros antibióticos que pueden considerarse incluyen doxiciclina (100 mg por vía oral dos veces al día) o clindamicina (300 mg por vía oral dos veces al día) durante 7 a 10 días.

También se aconseja a los pacientes que tomen picolinato de zinc (30 mg) con gluconato de cobre (2 mg) .¹¹ Está disponible en una sola píldora que se tomará dos veces al día. Otras terapias ofrecidas incluyen loción tópica de clindamicina al 1% dos veces al día. Las inyecciones intralesionales de triamcinolona se usan a veces.

Los antiandrógenos como los anticonceptivos orales que contienen drospirenona, la espironolactona (50-100 mg por día) o la finasterida (5 mg por día) pueden ser útiles para controlar la enfermedad.¹

Para la enfermedad en etapa 2, se pueden considerar otros agentes orales (sulfametoxazol - trimetoprima, dapsona o una combinación de rifampicina, moxifloxacina y metronidazol), con mantenimiento en doxiciclina o minociclina durante aproximadamente 3 meses. Los tratamientos quirúrgicos locales, como el destechado de los tramos, la escisión local amplia de las lesiones, la escisión con preservación del tejido de la piel con cirugía de exfoliación electroquirúrgica (STEEP)

y la evaporación con láser de dióxido de carbono del tejido enfermo pueden usarse para el escenario 2 HS.

Para el estadio 3 o HS grave, se recomienda la escisión radical amplia con injerto de piel para el tratamiento definitivo (Figura 3).

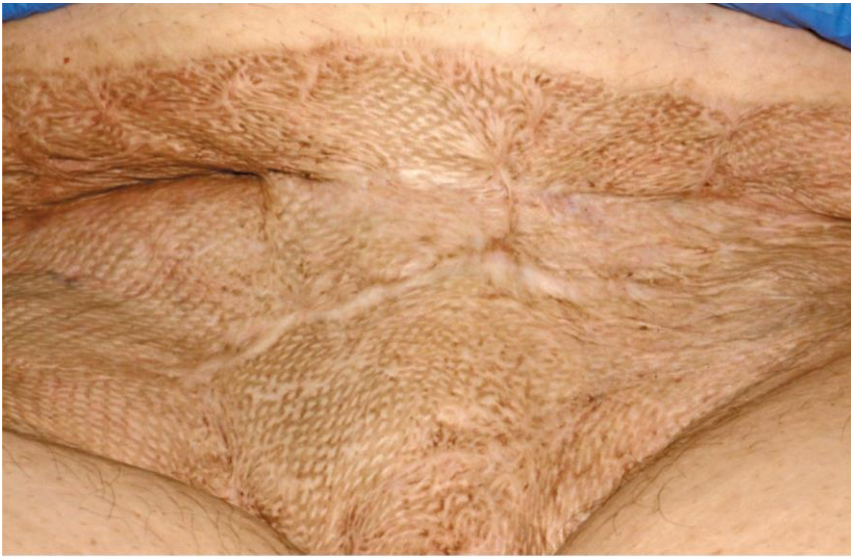

FIGURE 3 Healed vulva and abdomen in a patient with a history of stage 3 HS, 1 year out from surgery (vulvectomy, abdomen and buttock resection with skin grafting).

Figura 3 Vulva y abdomen curados en una paciente con historia de HS estadio 3, un año luego de la cirugía (vulvectomía, resección de abdomen y nalgas con injerto de piel)

Este es un proceso extenso que requiere resección de HS y colocación de un aspirador de heridas, aspirador de heridas, e injerto de piel 1 semana después, si el tejido se granula bien. Se aplica una aspiradora para heridas sobre el injerto de piel durante 5 días.

Para la etapa 3 HS, también puede considerarse la terapia médica con clindamicina 300 mg dos veces al día con rifampicina 300 mg dos veces al día y un inhibidor de TNF α como adalimumab o infliximab¹. Esto generalmente se realiza en consulta con un dermatólogo. Desafortunadamente, el tratamiento médico generalmente no es una cura para pacientes con estadio 3 HS. Se ha encontrado que el manejo quirúrgico de la HS en etapa 3 tiene buenos resultados¹². Finalmente, el apoyo psicosocial es crítico para los pacientes con HS ya que la condición puede ser aislada debido a su naturaleza.

Acné común

El acné vulgar es una enfermedad inflamatoria crónica de la piel que afecta la unidad pilosebácea y generalmente se observa en adolescentes y adultos jóvenes^{12,13}. Los cambios en la piel pueden describirse como comedones abiertos o cerrados o como nódulos, pústulas o pápulas inflamatorias^{12,14}. Las lesiones se parecen más a las lesiones HS pero la distribución topográfica difiere. En general, el acné tiende a encontrarse en la cara, el cuello y la espalda.¹³ Los dos trastornos también comparten algunas similitudes con respecto a los objetivos del tratamiento y a minimizar las enfermedades concomitantes como la depresión.

Al igual que con la HS, el tratamiento para el acné vulgar está diseñado en función de la gravedad de la enfermedad. El tratamiento de primera línea para la enfermedad leve se trata principalmente con medicamentos tópicos (p. Ej., Peróxido de benzoilo, retinoides o combinaciones de estos con o sin antibióticos)¹⁵. La enfermedad moderada se trata con terapia de combinación tópica o terapia tópica con antibióticos orales.¹⁵ La enfermedad grave se trata

con un antibiótico oral junto con un régimen de combinación tópica o con isotretinoína oral.¹⁵

Folicutis

La foliculitis es una infección bacteriana de los folículos pilosos.¹⁶ Puede ocurrir en cualquier área con vello y es una afección cutánea común.¹⁵ El trauma del tejido (p. Ej., El afeitado), el exceso de calor (ropa ajustada) y la inmunosupresión (uso crónico de esteroides) pueden predisponer para el desarrollo de estas lesiones.¹⁵ En el examen vulvar, uno vería pápulas y pústulas. El diagnóstico de foliculitis se puede confirmar con un cultivo, en contraste con HS.¹⁵ Por lo general, *Staphylococcus aureus* es el microbio causante.¹⁶ La terapia generalmente es a corto plazo y puede incluir limpiadores tópicos o medicamentos como clorhexidina, peróxido de benzoilo, clindamicina, ácido fusídico, o mupirocina.¹⁶ Los antibióticos orales como la dicloxacilina, clindamicina o un macrólido pueden usarse en casos que no responden a la terapia tópica.¹⁵ Una buena higiene vulvar es clave para evitar la recurrencia.¹⁶

Declaraciones

Los autores informan que no hay conflictos de intereses potenciales con respecto a este artículo.

Traducción y adaptación: Dra. Patricia Cingolani

Referencias:

1. Saunte DML, Jemec GBE. Hidradenitis suppurativa advances in diagnosis and treatment. *JAMA*. 2019;318(20):2019-2032.
2. Zouboulis CC, del Marmol V, Mrowietz U, Prens EP, Tzellos T, Jemec GBE. Hidradenitis Suppurativa / Acne Inversa : Criteria for Diagnosis , Severity Assessment , Classification and Disease Evaluation. *Dermatology*. 2015;231:184-190.
3. Margesson LJ, *Dermatology S*. Best practice & research clinical obstetrics and gynaecology hidradenitis suppurativa. *Best Pract Res Clin Obstet Gynaecol*. 2014;28(7):1013-1027. doi:10.1016/j.bpobgyn.2014.07.012
4. Yu CC, Cook MG. Hidradenitis suppurativa : a disease of follicular epithelium rather than apocrine glands. *Br J Dermatol*. 1990;122:763-769.
5. Wilkinson EJ, Stone IK. Atlas of Vulvar Disease. In: 3rd ed. New York: Wolters Kluwer/Lippincott Williams & Wilkins; 2012:139-142.
6. von der Werth J, Williams H. The natural history of hidradenitis suppurativa. *J Eur Acad Dermatol Venereol*. 2000;14(5):389-392.
7. Melnik BC, Zouboulis CC. Potential role of FoxO1 and mTORC1 in the pathogenesis of Western diet-induced acne. *Exp Dermatol*. 2013;22:311-315.
8. Jemec GBE, Kimball AB. Hidradenitis suppurativa: Epidemiology and scope of the problem. *Am Acad Dermatology*. 2015;73(5):S4-S7.
9. Ingram JR, Jenkins Jones S, Knipe DW, Morgan CLI, Cannings John R, Piguet V. Population based Clinical Practice Research Datalink study using algorithm modelling to identify the true burden of hidradenitis suppurativa. *Br J Dermatol*. 2018;178:831-832.
10. Saunte DML, Boer J, Stratigos A, Al E. Diagnostic delay in hidradenitis suppurativa is a global problem. *Br J Dermatol*. 2015;173:1546-1549.
11. Brocard A, Knol A, Khammari A, Dreno B. Hidradenitis suppurativa and zinc. *Pharmacol Treat*. 2007;214:325-327.
12. Rhode JM, Burke WM, Cederna PS, Haefner HK. Outcomes of surgical management of stage III vulvar hidradenitis suppurativa. *J Reprod Med*. 2008;53:420-428. Fox L, Csongradi C, Aucamp M, Plessis J, Gerber M. Treatment modalities for acne. *Molecules*. 2016;21:1-20.
13. Williams HC, Dellavalle RP, Garner S. Acne vulgaris. *Lancet*. 2012;379(9813):361-372.
14. Strauss JS, Krowchuk DP, Leyden JJ, et al. Guidelines of care for acne vulgaris management. *J Am Acad Dermatol*. 2007;56:651-663.
15. Sand FL, Thomsen SF. Skin diseases of the vulva : Infectious diseases. *J Obstet Gynaecol (Lahore)*. 2017;37(7):840-848.
16. Sand FL, Thomsen SF. Skin diseases of the vulva : Infectious diseases. *J Obstet Gynaecol (Lahore)*. 2017;37(7):840-848. doi:10.1080/01443615.2017.1306696

Fuente:

https://www.contemporaryobgyn.net/article/chronic-vulvar-lesions-woman-her-30s/page/0/1?utm_source=biblio_recommendation